Aus dem Convent-Hospital der Barmherzigen Brüder in Breslau.
(Professor Dr. Partsch.)

Beitrag zur operativen Behandlung der Hydrocele testis.

Inaugural-Dissertation,

welche

nebst den beigefügten Thesen,

mit Genehmigung

der Hohen mediz. Fakultät der Kgl. Universität Breslau

behufs Erlangung der Doktorwürde

in der Medizin, Chirurgie und Geburtshilfe

Sonnabend, den 2. April 1898

in der

Aula Leopoldina der Königlichen Universität

öffentlich verteidigen wird

Conrad Wurst
prakt. Arzt.

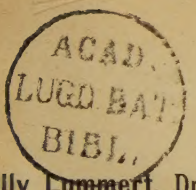

Opponenten:

Willy Lummert, Dr. med. prakt. Arzt.
Conrad Kern, Dr. med. Unterarzt im IV. Niederschl. Inf.-Rgt. No. 51.

Breslau 1898.
Druck von F. W. Jungfer, Harrasgasse 2.

Genehmigt zum Druck auf Antrag des Referenten:
Herrn Geheimen Medizinalrats Prof. Dr. Mikulicz.

Seinen teuren Eltern

sowie seinem Onkel

dem

Commerzienrat Reinhold Franz
Seidenberg O.-L.

in

Liebe und Dankbarkeit

gewidmet

vom Verfasser.

Die operative Behandlung der Hydrocele wird altem Herkommen gemäss eingeteilt in die palliative und die radikale, je nachdem die auffälligste pathologische Erscheinung, die Flüssigkeitsansammlung in der Scheidenhauthöhle des Hodens, nur vorübergehend beseitigt oder die Möglichkeit ihrer Wiederkehr dauernd genommen werden soll. Die palliative Behandlung ist somit eine rein symptomatische, während die radikale in vielen Fällen auch ätiologisch wird wirksam sein können. Das gilt besonders von der Radikaloperation durch den Schnitt, bei der gewissermassen eine Autopsie in vivo — wie der neueste terminus technicus dafür lautet — vorgenommen wird. In einer grossen Anzahl von Fällen allerdings, und zwar gerade denjenigen, deren Ursache ganz genau bekannt ist, aber nicht beseitigt werden kann (Kocher), muss die radikale Behandlung zur Beseitigung des Leidens, i. e. hier des Hauptsymptomes desselben, andere Wege einschlagen, als sie eben in der Beseitigung der Ursache gegeben sind. Das Bestreben geht dahin, durch Entleerung des Hydrocelensackes und gleichzeitige Applikation eines Reizes eine fibrinöse Entzündung hervorzurufen. Die auf den Wänden sich niederschlagenden Fibrinmassen kommen in Berührung miteinander und werden, wenn der Entzündungsreiz nachhaltig und stark genug war, nicht wieder resorbiert, sondern durch ein von den Gefässbindegewebsteilen der Serosa ausgehendes Granulationsgewebe substituiert. Dieses Gewebe wandelt sich später in Bindegewebe um, und es kommt so zur Verwachsung der beiden Blätter der Tunica vaginalis, zur Verödung des Scheidenhautsackes. Dass dabei oft zur eine partielle, faden- oder bandförmige Synechie zu stande kommen wird, ist klar, die Möglichkeit eines neuen Ergusses in die persistierenden, von Serosa ausgekleideten

Teile der Scheidenhauthöhle, d. h. also eines Recidives, somit gegeben, durch die Erfahrungen in praxi auch bewiesen. v. Bergmann excidierte deshalb das ganze parietale Blatt der Tunica vaginalis, um so die Persistenz einer serösen Höhle und somit die Möglichkeit eines Recidives sicher auszuschalten. Wenn man von einer radikalen Behandlung verlangt, dass sie sicher und für immer das Leiden beseitigt, gegen welches diese Behandlung eingeleitet wird, so verdient für die Hydrocele eigentlich nur der v. Bergmannsche Radikalschnitt den Namen einer solchen. Denn alle anderen Methoden haben mehr weniger Recidive aufzuweisen. Ob die neuerdings von Storp angegebene Methode der Faltung der nicht excidierten Tunica vaginalis ebenfalls sicher Recidive verhindert, bleibt abzuwarten, da Storp Angaben darüber zunächst nicht gemacht hat.

Als palliative Behandlungsmethode gilt allgemein die einfache Punktion der Hydrocele mit dem Troikart oder, wie Kocher will, mit dem je nach der Grösse des Tumors mehr weniger dicken Ansatz einer Pravazspritze. Der gleichzeitig gesetzte Reiz genügt zuweilen, fibrinöse Entzündung und durch dieselbe eventuell dauernde Heilung herbeizuführen: doch gilt das wohl nur von den Hydrocelen kleiner Kinder. In den übrigen Fällen behält die einfache Entleerung durch Punktion nur den Wert der Palliativoperation, auch dann, wenn ihre Wirkung verstärkt wird durch andauernde Kompression, wie sie Baschwitz[1]) durch den Frickeschen Heftpflasterverband, Blackwood[2]) durch Anlegung elastischer Suspensorien anstrebte.

Die Bemühungen nun, den bei der Punktion bezw. überhaupt Eröffnung der Scheidenhauthöhle gesetzten Reiz zu verstärken, eine adhäsive Entzündung sicher zu erzielen, führten zur Angabe der mannigfaltigsten Methoden. Englisch[3]) und Spalinger[4]) haben die diesbezügliche Litte-

[1]) Deutsche Klinik 1850.

[2]) Centr. f. Chir. 1879. 15.

[3]) Wiener mediz. Blätter 1882.

[4]) Beiträge z. klin. Chirurgie Bd. XIII. Heft 3. 1895.

ratur zusammengestellt, und es dürfte somit überflüssig erscheinen, dasselbe zu thun, zumal einige der aufgezählten Verfahren, so die Akupunktur, die Elektropunktur, die subkutane Discision, die Eröffnung der Hydrocele durch Kauterien etc. heutzutage kaum mehr als ein theoretisches Interesse beanspruchen. Nur auf die auch jetzt noch angewendeten Methoden soll etwas näher eingegangen werden, zumal auf den Radikalschnitt, der von Englisch sowohl, wie von Spalinger in dem historischen Teil der betreffenden Arbeiten, nur ganz kurz erwähnt, in seiner Entwicklung fast ganz vernachlässigt wird.

Als moderne Methoden der Hydrocelenbehandlung haben zu gelten die Drainage, die Injektion reizender Flüssigkeiten nach der Entleerung durch Punktion und der Radikalschnitt.

Die Drainage des Hydrocelensackes ist ein schon sehr altes Verfahren. Es muss, glaube ich, die in früherer Zeit geübte »Fremdkörpereinlegung« in die eröffnete Scheidenhauthöhle von diesem Gesichtspunkte aus betrachtet werden. Der Zweck der Einlegung von Fremdkörpern war allerdings ursprünglich der, durch den andauernden Kontakt des Körpers mit der Innenfläche der Tunica vaginalis Entzündung, Eiterung und Granulation hervorzurufen, auf diese Weise Verklebung zu erzielen. Zudem glaubte man durch die verschiedene Grösse, durch ein kürzeres oder längeres Liegenlassen des Fremdkörpers die gewollte Reaktion in bestimmten, erwünschten Grenzen halten zu können. Nur von der Wieke, einem in Oel getauchten oder mit reizender Salbe bestrichenen Läppchen, welches durch eine Incisionswunde oder durch die Troikartkanüle in den Sack hineingeschoben wurde, sagt Cooper[1]), sie diene dazu, die zur Ablassung der Hydrocelenflüssigkeit angelegte Wunde offen zu erhalten, um den Abfluss des Eiters zu garantieren. Es ist das also Drainage, wie sie heute wieder geübt wird; und der Haupteffekt aller eingelegten Fremdkörper wird eben in ihrer drainierenden Wirkung bestanden haben, der sofortigen Ableitung der

[1]) Operative Chirurgie 1819. Bd. II.

etwa sich wieder ansammelnden Hydrocelenflüssigkeit, sowie der durch die Entzündung gebildeten Sekrete. So wirkten die von Galen durch den Hydrocelensack gezogenen Fäden, das von Guy de Cauliac zuerst erwähnte Haarseil, die Metallfäden und -Drähte, welche namentlich englische Chirurgen mit Hilfe von krummen, langen Nadeln durchzogen.

Der Erste, welcher ein unserer modernen Drainage mit festen oder elastischen Röhren ähnliches Verfahren anwendete, war Fabricius ab Aquapedente (Cooper); derselbe liess die Troikartkanüle liegen, Monro ahmte ihn nach. Larrey[1]) legte das vordere, abgeschnittene Ende eines elastischen Katheters ein; dasselbe that Sicard[2]). Baudens (1841) blies durch die seitlich gefensterte Kanüle des Troikarts Luft ein, und machte des öfteren Ausspülungen. Aehnlich verfuhr d'Adat[3]), der aber die gefensterte Kanüle unten und oben durch Punktionsöffnungen hindurchleitete. In neuerer Zeit kam Trendelenburg[4]) bei Reflexionen über den Radikalschnitt unter antiseptischen Kautelen zu dem Schluss, dass es gelingen müsste, durch einfache Drainage den Sack zur Verklebung zu bringen: Bedingung ist nur, dass unter Ausschluss der Möglichkeit der Zersetzung eine Oeffnung in den Hydrocelensack gemacht wird, durch welche jede Sekretansammlung sofort abfliessen kann, und dass diese Oeffnung lange genug offen gehalten wird. In einem so operierten Falle konnte er die Richtigkeit seiner Annahme beweisen. — Neumann[5]) kommt auf das alte Monrosche Verfahren zurück. Noch während die Flüssigkeit bei der Punktion abfliesst, wird die Troikartkanüle höher hinaufgeschoben und durch Verband fixiert. Nach Aufhören der Sekretion (in 2—3 Tagen) wird sie entfernt. Neumann hat auf diese Weise innerhalb von 7—9 Tagen 6 Patienten dauernd geheilt.

---

[1]) Schmidts Jahrb. Bd. 3.
[2]) Gaz. d höp. 1862. Schm. Jahrb. 1863. Bd. 113.
[3]) Gaz. d Paris 1850. 7. Schmidts Jahrb. 1850. Bd. 68.
[4]) Berliner klin. Wochenschrift 1877. No. 2.
[5]) Fortschr. d. Medizin 1893.

Andere führten durch die Troikartkanüle wieder solide Körper ein; so Rizet[1]) ein Pferdehaar, Ragazzoni[2]) eine Darmsaite, welche er spiralig sich aufrollen liess, Regazzoni[3]) Bougies von 2—3 mm Dicke, Quattrociocchi[4]) einen 0,20—1,25 m langen Catgutfaden. Alle wollen mit diesem Verfahren gar nicht oder doch nur selten Recidive erlebt haben.

Um einen energischen, jedenfalls aber genügenden Reiz auszuüben, injizierte man direkt reizende Flüssigkeiten in die Hydrocele, sei es vor der Punktion, sei es nach derselben. Nach Cooper ist der erste, der so verfuhr, Lambert (1677), welcher in Kalkwasser gelöstes Sublimat verwendete. Cooper selbst empfiehlt die später namentlich in England und Frankreich allgemein geübte Injektion von heissem (40° R.) Rotwein, der nach 5 bis 10 Minuten wieder abgelassen wurde. Die sehr schmerzhafte Methode war unsicher, oft auch dann, wenn die Injektionen wiederholt wurden. Mit Enthusiasmus wurde deshalb von Vielen die Veröffentlichung begrüsst, in welcher Velpeau[5]) seine Erfahrungen über die Behandlung der Hydrocele durch Einspritzung von Jodtinktur nach der Punktion mitteilte; eine geringere Schmerzhaftigkeit, eine kürzere Heilungsdauer, eine grössere Sicherheit des Erfolges wurden als Vorzüge der Jodinjektion von Velpeau selbst und anderen gerühmt. Zwar fand die alte weinige Injektion noch warme Verteidiger (Roux, Gerdy); aber rasch wurde die Jodinjektion in Frankreich und England heimisch, während sie in Deutschland, wo um diese Zeit Haarseil und Radikalschnitt die am meisten geübten Verfahren waren, erst später das Feld sich eroberte, besonders auf die Empfehlung Symes hin[6]). Gegen Ende der vorantiseptischen Zeit ist sie wohl die herrschende

---

[1]) Gaz. d hôp. 1880. Schmidts Jahrb. Bd. 188.
[2]) Archiv. clin. ital. 1881. C. f. Ch. 1881. 22.
[3]) Giorn. internac. d. sc. med. 1881. C. f. Ch. 1881. 48.
[4]) C. f. Ch. 1892. 44.
[5]) Arch. d. med. d. Paris 1837. Schmidts Jahrb. 1837. 15.
[6]) Schmidts Jahrb. 1863. Bd. 118.

Methode. Sie tritt erst wieder zurück, als Volkmann[1]) über glänzende Resultate der Hydrocelenbehandlung durch den Radikalschnitt unter antiseptischen Kautelen Mitteilung machte.

Die Injektion von Jodtinktur wurde in verschiedener Weise ausgeführt. Einige injizierten frische, konzentrierte Lösung, andere verdünnte Tinktur oder Lugolsche Lösung; die meisten liessen die ganze injizierte Menge wieder abfliessen, andere liessen einen Teil derselben zurück. Der Effekt der Injektion aber war in den meisten Fällen der gleiche: unmittelbar nach der Injektion Schmerzen entlang dem Samenstrang, die aber nur kurze Zeit andauerten; Wiederkehr derselben mit Eintritt der Reaktion in einer dem Grade dieser Reaktion entsprechenden Intensität. Die entzündliche Reaktion besteht in einer unter meist leichtem Fieber am 2.—3. Tage auftretenden Rötung der Haut und Schwellung der betreffenden Skrotalhälfte, bedingt durch den Erguss eines serofibrinösen Exsudates in die Scheidenhauthöhle; oft auch starke Schwellung des Testis und der Epididymis. Die Rückbildung der akut entzündlichen Erscheinungen geht allmählich, vom 6. bis 7. Tage beginnend, vor sich, die letzten Reste der entzündlichen Infiltration schwinden aber erst nach 4—6—8 Wochen oder noch später. Heftiger sind die Erscheinungen bei Anwendung von konzentrierter Lösung, weniger heftig bei Injektion verdünnter Lösung. Die Entlassung aus der Behandlung erfolgt bei normalem Verlauf zwischen dem 9.—21. Tage. Die Heilung erfolgt in den meisten Fällen in der Weise, dass durch Organisation des entzündlichen Exsudates, dessen fibrinöse Teile nicht bloss dem Gewebe aufliegt, sondern unter Zerstörung der Serosa in demselben selbst liegt, eine völlige Verwachsung des parietalen und des visceralen Blattes der Tunica vag. zu stande kommt. Doch ist von Hutin[2]) durch Sektionsbefunde nachgewiesen und auch in neuester Zeit durch Nicaise bestätigt, dass Heilung

[1]) Berl. klin. Wochenschr. 1876. 3.

[2]) Rev. méd. chir. 1852. Schmidts Jahrb. 1853. Bd. 79.

auch ohne eine Spur von Verwachsung zu stande kommen kann. Billroth[1]) berichtet, sein Lehrer Baum habe den Vorgang so erklärt, dass sich Jod in der Scheidenhaut niederschlage, dort ungelöst lange liegen bleibe und eine Schrumpfung der Membran nach sich ziehe, derzufolge dann eine neue Exsudation nicht auftreten könne.

Aehnliche Reaktionserscheinungen zeigen andere zur Injektion genommene Flüssigkeiten; doch soll bei den meisten der Schmerz und die Schwellung geringer, die Heilungsdauer eine kürzere sein, wie bei der Jodinjektion, besonders bei der nächst der Jodtinktur zur Injektion wohl am häufigsten benutzten Karbolsäure. Schätzke, Hüter, Hiller injizierten verdünnte 1—8% Karbollösung nach der Punktion. Lewis[2]) empfiehlt zuerst die Injektion von konz. Karbolsäure. Er rühmt dieser Methode nach, dass die reaktiven Erscheinungen nicht sehr starke seien, dass die Patienten schon bald nach der Operation ihrer gewohnten Beschäftigung nachgehen könnten und die Heilung eine dauernde sei. Helferich[3]) konnte das anfangs bestätigen, kam aber später[4]) zu der Ueberzeugung, dass die Resultate der Karbolsäureinjektion nicht so sichere sind, wie die der Jodinjektion. Auch musste er einmal wegen bedrohlicher Erscheinungen den Testikel excidieren. Bach[5]) hat von 40 Fällen nur 28 durch einmalige Injektion von konz. Karbolsäure dauernd geheilt; das sind also nur 70% Heilungen. Tichoff[6]), der die Resultate aus der Rasumowskischen Klinik in Kasan berichtet, kommt zu dem Ergebnis, dass die Karbolsäureinjektion nur bei kleinen Hydrocelen Aussicht auf Erfolg habe. Kops[7]) sah nach Injektion von 1 gr konz. Karbolsäure gemischt mit etwas Glycerin, welches nach 2 Minuten wieder entleert wurde, keine Recidive.

---

[1]) Chir. Klinik 1860—1876. 1879.
[2]) C. f. Ch. 1883. 17.
[3]) C. f. Ch. 1885. 48.
[4]) Therap. Monatsh. 1889. pag. 97.
[5]) Beitr. z klin. Chir. Bd. XIV. Heft 3. 1895.
[6]) C. f. Ch. 1896. 1.
[7]) Deutsche Medizinalz. 1896.

Anknüpfend an die alte weinige Injektion versuchte Richard[1]) bei Kindern Injektion von 40% Alkohol, erreichte Schwund der Flüssigkeit innerhalb zweier Wochen. Monod (1871) heilte auch bei Erwachsenen 3 Hydrocelen durch Injektion von 2 gr 20% Alkokols in die nur zum kleinsten Teil entleerte Höhle.

Die zuerst von v. Langenbeck[2]) empfohlene, später von Middeldorpf[3]) geübte Injektion von Chloroform wurde von Billroth in 5 Fällen geprüft[4]), aber bald wieder verlassen, da die Patienten grössere Schmerzen hatten, als nach der Jodinjektion. Stolz[5]) berichtet über einen Todesfall nach Chloroforminjektion (1860). — Interessante Mitteilungen macht Boeck[6]) über die Wirkung einer Injektion von einigen Tropfen einer 5% Chlorzinklösung in eine nicht entleerte Hydrocele. Schon am nächsten Tage war die Geschwulst bedeutend kleiner, am fünften fast ganz geschwunden. Am 12. Tage bestand nur noch eine $1^1/_2$ Zoll lange Verdickung am Samenstrange. Es wäre das also ein ganz allmählicher Schwund der Hydrocelenflüssigkeit ohne bedeutende Reaktion und ohne jeden Schmerz. Berthod (nach Polaillon)[7]) sah bei Verwendung von 10% Chlorzinklösung sehr heftige reaktive Erscheinungen mit peritonischer Reizung, erzielte aber ebenfalls dauernde Heilung.

Schon ziemlich früh wurde die Injektion einer reizenden Flüssigkeit mit der Drainage verbunden. Gouzée[8]) injizierte 20 Stunden nach der Punktion durch den eingeführten und liegengelassenen Larreyschen Katheter Rotwein, Dumreicher[9]) eine 8% Chlorzinklösung, welche durch Nachwaschen mit lauwarmem Wasser völlig

---

[1]) Gaz. d. hôp. 1857. Schmidts Jahrb. 1857. Bd. 96.
[2]) Deutsche Klinik 1854. Schmidts Jahrb. 1854. Bd. 84.
[3]) Schmidts Jahrb. 1857. Bd. 95.
[4]) Chir. Klinik 1860—1876. Berlin 1879.
[5]) Inaug.-Diss. Kiel 1883.
[6]) Tidsskrift for practisk med. 1881. 11. C. f. Ch. 1881. 29.
[7]) Gaz. med. d. Paris 1884. 31. C. f. Ch. 1885. 10.
[8]) Schmidts Jahrb. 1834.
[9]) C. f. Ch. 1877. No. 12.

wieder entfernt wurde, worauf ein Drain in die Punktionswunde eingelegt und durch Kompressionsverband fixiert wurde. Weir[1]) spült nach der Punktion mit einem starken Troikart die Höhle mit einer 2% Karbolsäurelösung aus und drainiert dann. Buschke[2]) punktiert mit einem 7—8 mm starken Troikart am unteren Pol der Hydrocele, wäscht darauf die Scheidenhauthöhle mit einer 3—5% Karbolsäurelösung aus und legt mit dem wieder in die Kanüle geschobenen Stilet am oberen Pol eine Gegenpunktionsöffnung an. Durch die Hülse wird nun ein mehrfach durchlöchertes Gummidrain gezogen, die Kanüle darauf entfernt. Am 4.—6. Tage erfolgt die Herausnahme des Drainrohres, in weiteren 3 Tagen ist unter antiseptischem Verbande alles bis auf kleine Granulationen geheilt. Besonders rühmt Buschke von diesem Verfahren, dass die Patienten gleich vom ersten Tage ab umhergehen könnten. Aehnlich verfährt Nicaise[3]), welcher statt der Karbolauswaschung Jodinjektion macht und, um die nach derselben auftretenden Schmerzen zu lindern, vorher die von ihm schon 1892 zu diesem Zwecke empfohlene Injektion von 3—4 ccm einer 2—5% Cocaïnlösung vornimmt.

Der Radikalschnitt in Gestalt der einfachen Incision oder Incision verbunden mit Excision eines Stückes der Tunica vaginalis ist schon von Celsus beschrieben. Albukasis übte die Incision mit der totalen Excision der Tunica vaginalis; später wurde nur die Incision gemacht, bis Douglas (1745) und White wieder die Totalexstirpation der Tun. vag. mit der Incision verbanden. Ihnen folgten Sabatier (1797), Dupuytren, Boyer, Textor u. a.

In Deutschland wurde besonders, seitdem Blasius[4]) sie wieder empfohlen hatte, am meisten die einfache Incision gemacht, event. mit Excision von knorplig verdickten Stellen der Tunica vaginalis. Dieffenbach[5]) er-

[1]) C. f. Ch. 1882. 39.
[2]) Deutsche med. Wochenschrift 1894. 16.
[3]) Rev. d. Chir. 1895. 12. C. f. Ch. 1895.
[4]) Handwörterbuch d. ges. Chir. 1837.
[5]) Operative Chir. 1848. Bd. II.

klärt diese einfache Incision als das Normalverfahren der Radikalbehandlung der Hydrocele. Die Ausführung war in der Hand der einzelnen Operateure eine verschiedene. Die meisten bevorzugten einen ausgiebigen Längsschnitt an der Vorderseite, andere einen seitlichen Schnitt; Aumont incidierte hinten. Fricke[1]) legte Gewicht darauf, dass der Schnitt von der Vorderseite bogenförmig möglichst weit nach hinten ging, so dass der Hoden direkt prolabiert. Er will auf auf diese Weise jegliche Eitersenkung sicher hintanhalten. Die überstehenden Ränder der Tunica vaginalis wurden abgetragen, besonders wenn sie verdickt waren. Beck[2]) empfiehlt die Tunica vaginalis mit einigen Heften an die äussere Haut anzunähen. Die Wunde wurde durch einen Charpiebausch, ein Leinwandläppchen etc. offen gehalten. Fricke[1]) streute, um einen stärkeren Entzündungsreiz zu setzen, grob gemahlenes Bohnenmehl zwischen die Blätter der Tunica vaginalis. Die Heilung erfolgte unter heftigen reaktiven Erscheinungen, hohem Fieber durch Eiterung und Granulation. Die Heilungsdauer wird von Blasius[3]) auf 4—6 Wochen, von Dieffenbach[4]) auf 3 Wochen, von Fricke[3]) auf 3—4 Wochen angegeben.

Wegen der in vorantiseptischer Zeit häufig eintretenden Wundkomplikationen wurde die Operation als ein schwerer Eingriff mit Recht angesehen, und so musste sie schliesslich auch der Jodinjektion weichen. Erst nachdem die Listersche Wundbehandlung in die Chirurgie eingeführt war, kam der Radikalschnitt wieder zur Geltung. v. Volkmann[5]) benutzte gerade den Hydrocelenschnitt unter antiseptischen Kautelen zur Demonstration der grossen Vorteile, welche der von ihm wesentlich verbesserte Listerverband bot. Gleichzeitig veröffentlichte er[5]) die seitdem seinen Namen tragende Operationsmethode, eine Modifikation des zuerst von Beck empfohlenen Ver-

[1]) Schmidts Jahrb. 1836. Bd. 10.
[2]) Deutsche Klinik 1857. 10. Schmidts Jahrb. 1857. Bd. 94.
[3]) Handwörterbuch d. ges Chir. 1837.
[4]) Operative Chir. 1848. Bd. II.
[5]) Berl. klin Wochenschrift 1876. 3.

fahrens. Dieselbe besteht bekanntlich darin, dass nach ausgiebiger Eröffnung der Höhle der Tunica vaginalis und sorgfältiger Blutstillung durch Unterbindung selbst der kleinsten Gefässe eine genaue Vernähung des Sackes der Tunica vaginalis mit dem Hautschnitt vorgenommen wird. Die Höhle wird mit 3% Karbolsäurelösung wiederholt ausgespült. Der Verband hat dann die Aufgabe, das parietale und viscerale Blatt der ausgedehnten Tunica vaginalis in genaueste allseitige Berührung zu bringen, die umsäumte Schnittwunde aber klaffend zu erhalten, so dass ein schmaler Streif des Hodens in derselben offen zu Tage liegt. Bei der infolge der Kontraktion der Tunica dartos unmittelbar nach der Entleerung eintretenden starken Verkleinerung der Hydrocelenhöhle gelingt es so oft, primäre Verklebung herbeizuführen. Nur in den Fällen, wo die an die Haut genähte Tunica vaginalis einen vielfach gefalteten, längeren Trichter bildet, wird ein senkrecht zum Hoden stehendes kurzes Drainrohr eingeführt. »Ohne dass die geringste Spur einer örtlichen Reaktion entstanden wäre, verliessen die so von Volkmann operierten Patienten schon nach 5—6 mal 24 Stunden das Bett, wurden durchschnittlich am 10. Tage entlassen.« v. Volkmann selbst hat diese Methode bald wesentlich modifiziert[1]). Zur Umsäumungsnaht, die anfangs mit Seide gemacht wurde, nahm er später Catgut: Die Wundränder krempelten sich oft nach innen um, die Entfernung der nun in der Tiefe versteckt liegenden Seidennähte war sehr schwer, oft ganz unmöglich, so dass eine langsame Auseiterung der Nähte, mithin eine wesentliche Verlängerung der Heilungsdauer eintreten musste. Um der genauen Adaption der Teile unter dem Verbande sicher zu sein und ein Herausfallen des Hodens aus seiner offenen Tasche zu verhindern, wurde dann die Wunde durch tiefgreifende Seidennähte nach Drainierung geschlossen. Es sind darin schon die der Methode anhaftenden Mängel zum Teil charakterisiert. Andere sollen später noch erwähnt werden.

[1]) Genzmer: Habilitationsschrift. Sammlung klin. Vorträge. 135.

In den folgenden Jahren wurde der Volkmannsche Radikalschnitt unter dem Schutze der Antisepsis sehr viel geübt und noch weiter modifiziert. So machten Reyher[1]) und Trendelenburg[2]) nur einen kurzen Schnitt; Trendelenburg lässt auch die umsäumende Catgutnaht fort. Als Vorzug dieses Verfahrens rühmt Reyher die Vereinfachung des Verbandes, beide wollen eine kürzere Heilungsdauer erzielt haben. Küster, der zur Drainage bündelförmig zusammengelegte Catgutfäden benutzte, konnte den Nutzen der kurzen Incision nicht immer beobachten und v. Volkmann hat unter 163 Fällen gerade in dem einzigen Falle, bei dem er den kurzen Schnitt versuchte, ein Recidiv erlebt.

Jouillard[3]) eröffnet die Tun. vag. durch möglichst grossen Schnitt und excidiert die zur Bedeckung des Hodens überflüssigen Teile derselben, worauf der Rest knapp vor dem Hoden mit Catgut vernäht wird. Naht der Hautwunde bis auf eine im unteren Wundwinkel für ein Drain gelassene Oeffnung. Kocher (l. c.), der diese Methode partielle Scheidenhaut-Excision nennt, spaltet durch einen relativ kurzen Schnitt alle Hüllen bis auf die Tunica propria, löst diese stumpf aus der Umgebung aus und excidiert nach der Eröffnung der Hydrocele von der Tun. propria soviel, dass der Rest gerade zur exakten Vereinigung über dem Hoden unter Vermeidung jeglicher Höhlenbildung ausreicht. Haut und Tunica communalis werden durch tiefgreifende Nähte ohne Drainage exakt genäht.

Güterbogk[4]) empfiehlt die Anlegung einer Gegenöffnung an der abhängigsten Stelle der kranken Hodensackhälfte und Drainage; er will auf diese Weise Fistelbildung verhüten.

Da bei Behandlung der Hydrocele mit Schnitt Recidive immerhin noch vorkommen können und dies der einzige gegen die Volkmannsche Methode erhobene Vor-

[1]) St. Petersburger med. Wochenschr. 1876. 28.
[2]) Berl. klin. Wochenschr. 1877. 2.
[3]) Rev. d. chir. 1884. 2. C. f. Ch. 1884. 14.
[4]) Arch. f. kl. Ch. Bd. 26. C. f. Ch. 1881.

wurf ist, »dem eine gewisse Berechtigung sich nicht absprechen lässt«, so führte v. Bergmann[1]) wieder die totale Excision der Tun. vag. aus. Nach einer möglichst ausgedehnten, über die ganze Länge der Hydrocele sich erstreckenden Incision wird die Tun. vaginalis eröffnet und das parietale Blatt derselben von der Tun. communis mit dem Samenstrange bis nahe an den Hoden und Nebenhoden heran stumpf abpräpariert und total exstirpiert. Desinfektion der Wundhöhle mit 3% Karbollösung, exakte Blutstillung und Naht der Hautwunde folgen. Im unteren Wundwinkel wird ein bis auf den Hoden reichendes Drain eingelegt. Heilungsdauer im Mittel 11 Tage.

Bittner[2]) berichtet, dass Bayer den nach der Excision des grössten Teiles des Scheidenhautsackes zurückgelassenen kleineren Teil mit dem scharfen Löffel abkratzt und dann über dem Hoden vernäht. Unter 17 Fällen hatte er kein Recidiv.

Storp[3]) beschreibt das an der Braunschen Klinik jetzt geübte Verfahren. Nach Freilegung der Tunica propria durch einen langen Schnitt wird die Tun. propria mit dem Zeigefinger in der nächsten Umgebung des Schnittes von den umgebenden Gewebsschichten (Tun. vag. communis) nicht allzuweit isoliert, was in der Regel leicht gelingt, da sie durch die Hydrocelenflüssigkeit prall vorgewölbt wird. Darauf wird sie in der ganzen Ausdehnung des Hautschnittes gespalten und nach Entleerung des Inhaltes durch (senkrecht zum Schnitt stehende) Catgutnähte, nach Art der Tabaksbeutelnaht angelegt, so gefaltet, dass sie, in Gestalt eines mehr weniger dicken Wulstes neben dem Hoden liegend, diesen umgiebt wie der gerollte Mantel den Tornister. Schluss der Hautwunde ohne Drainage durch tiefgreifende Knopfnähte und oberflächliche fortlaufende Naht. Am 7. Tage Entfernung der Nähte; Entlassung am 9.—10. Tage. Es bleibt in der ersten Zeit noch eine Infiltration des Hodens und der gefalteten Tun.

[1]) Berl. klin. Wochenschr. 1885. 14.

[2]) Zeitschrift f. Heilk. XV. 4. u. 5. 1894. Schmidts Jahrb. 1894. Bd. 247.

[3]) Arch. f. kl. Ch. I. III. S. 344. 1896.

vag. bestehen, die aber ganz schmerzlos ist und in sechs Wochen ungefähr schwindet. Dauer der Operation 15 bis 20 Minuten.

Die günstigen Resultate, welche Volkmann in seiner ersten Veröffentlichung zu berichten hatte, forderten natürlich zur Nachahmung auf, und es kamen in den folgenden Jahren eine Reihe von Publikationen, welche allerdings nicht bei allen gleichgute Erfolge aufwiesen, gleichwohl aber die Ueberlegenheit der Incision über die Injektionsmethode, i. e. der Jodinjektion, welche als die Injektionsmethode κατ' ἐξόχην zu gelten hat, zu beweisen schienen. Andererseits blieben viele Autoren der von ihnen seit langem geübten und erprobt befundenen Injektion treu, so besonders Billroth[1]), welcher berichtet, er habe bei 125 mit Jodinjektion behandelten Fällen kein Recidiv gesehen. Auch in späteren Veröffentlichungen plaidiert er für die Jodinjektion, wiewohl er nun über ebensoviele Recidive zu berichten hat, wie andere Autoren auch. Als dann auch bei der Incisionsmethode verschiedene Mängel sich herausstellten, überhaupt, wie immer bei solchen Gelegenheiten, der unausbleibliche Rückschlag erfolgte, da kamen die auch von anderer Seite zu Gunsten der Jodinjektion veröffentlichten Arbeiten wieder mehr zur Geltung, und es entwickelte sich nun auf Grund der allmählich gesammelten Erfahrungen ein lebhafter Meinungsaustausch, welchem Verfahren der Vorzug zu geben sei.

Die Vorteile und Nachteile beider Methoden, diese von den Gegnern, jene von den Freunden der betr. Methode besonders betont, sind folgende:

Die Injektion soll zunächst den Vorzug der Einfachheit und Ungefährlichkeit haben. Ersteres wird jetzt ohne weiteres anerkannt. Dieffenbach, der energisch für die Incision eintrat, leugnete es, indem er sagt:[2]) »Die Injektion ist auch nicht leichter (als die Incision); die Einführung des Troikarts in die Scheidenhauthöhle und die prekäre Injektion der Flüssigkeit sind zehnmal

[1]) Chir. Klin. 1860—1876 Berlin 1879.

[2]) Operative Chir. 1848. Bd. II. pag. 764.

schwerer gut auszuführen, als die Scheidenhaut aufzuschneiden«. Er empfiehlt demgemäss den Radikalschnitt gerade dem Anfänger. Heute wird kaum jemand den Schnitt für die leichtere und einfachere Operation erklären wollen. Die exakte, genaue Naht bei der Volkmannschen Operation, die Knüpfung der Fäden so, dass eine Nekrose der Weichteile vermieden wird, die exakte Blutstillung, die oft recht schwierige Freipräparierung der Tunica vaginalis propria bei der Bergmannschen Operation, die völlige Beherrschung der Methoden der Antisepsis und Asepsis, stellen an die technische Geschicklichkeit und an die praktische Erfahrung des Operateurs grosse Anforderungen. — Die Ungefährlichkeit der Jodinjektion wird vielfach bestritten. Wenn auch unglückliche Zufälle der Art, wie Baudens einen erlebte, der in einem Falle den Hoden anstach und infolge der Injektion der Jodtinktur in die Hodensubstanz hinein Gangrän des Hodens auftreten sah, wenn ferner Verletzungen von Venen und des Samenstranges durch geeignete Wahl der Einstichsstelle wohl sicher sich vermeiden lassen, so hebt doch Englisch[1]) hervor, dass namentlich bei kleinen Hydrocelen nachträglich die Scheidenhaut über den Troikart herabschlüpfen kann. Die Injektion erfolgt dann in das scrotale Bindegewebe hinein, und es treten heftige phlegmonöse Entzündungen auf, welche zum brandigen Zerfall des Hodensackes führen. Aber auch nach regelrechter Einspritzung kann nach Englisch die Reaktion sehr hohe Grade erreichen. Die sonst geringe Rötung und ödematöse Schwellung der Haut geht in phlegmonöse Entzündung über, und unter Allgemeinerscheinungen kommt es zur Eiterung in der Scheidenhaut. Wenn Englisch die Möglichkeit einer allgemeinen Jodintoxikation wohl nicht ganz ausschliesst, aber nicht in der Lage ist einen sicheren Fall beizubringen, so ist wohl bei dem von Spalinger[2]) im Anschluss an eine Jodinjektion beschriebenen Krankheitsbilde die Diagnose nicht zweifel-

[1]) Wien. med. Bl. 1882. 33. pag. 1021.

[2]) Beitr. z. klin. Chir. 1895. Bd. XIII. Heft 3. pagg. 802. 803.

haft. Nachmittags nach der Operation wiederholtes Erbrechen, Kopfschmerzen, am 2. Tage entzündliche Infiltration in der Umgebung der Stichöffnung des Scrotums, die sich schon im Laufe von 6 Tagen auf das Perineum bis in die Anusgegend ausbreitete; dabei Appetitlosigkeit, Brechreiz, heftige Muskelschmerzen in den Unter-Extremitäten und psychische Unruhe; am 10. Tage p. op. Harnverhalten, anhaltende Diarrhoe mit Tenesmus und Abmagerung. Ohne dass Gangrän oder Eiterung des Scrotums eintrat, erfolgte schliesslich völlige Heilung.

Demgegenüber ist der Patient bei der Schnittoperation allen Gefahren des Wundverlaufes ausgesetzt, und es ist richtig, dass auch bei peinlichster Beobachtung der Gesetze der Antisepsis und Asepsis nicht immer Infektion und Eiterung verhütet werden kann. War dieselbe während der Dauer der Operation vermieden, so kann sie bei späterem Verbandwechsel immer noch stattfinden. Gelingt es aber andererseits, Heilung per primam intentionem zu erzielen, so ist zweifellos der Radikalschnitt ein ungefährlicher Eingriff. Schliesslich wird auch bei der Injektion oft genug eine Infektion vorkommen, vielleicht gerade deshalb, weil bei »der Einfachheit und Ungefährlichkeit« die Antisepsis während der Operation und Nachbehandlung nicht so genau genommen wird. Hat aber eine Infektion stattgefunden, so ist dieselbe, wie mir scheinen will, bei der Injektion wohl immer gefährlicher, als bei der Incision. Dort handelt es sich um eine kleine, rasch verklebende Wunde, aus welcher das infektiöse Wundsekret zunächst absolut keinen Abfluss hat, während bei der gut angelegten, event. von vornherein drainierten Incisionswunde dieser Abfluss sofort garantiert ist und demzufolge eine stattgehabte Infektion bei der Incision noch lange nicht die schweren Folgen zu haben braucht, welche sie bei der Injektion sicher haben kann. In der That hebt Albers[1]) bei der Beschreibung der drei Fälle von Haematocele, bei denen nach Jodinjektion unter hohem Fieber nekrotischer Zerfall der ganzen Tunica va-

[1]) Inaug.-Diss. 1883. Berlin.

ginalis stattfand, wie die Incision zeigte, das schlechte Allgemeinbefinden der Patienten besonders hervor. Auch bei der Incision sind nekrotische Abstossungen der Tunica vaginalis und Eiterung beobachtet worden, doch wird von schweren Störungen des Allgemeinbefindens nirgends berichtet. Einmal giebt es eben eine aseptische Eiterung und aseptische Nekrose, sodann aber ist durch den raschen Abfluss auch eines infektiösen Sekretes der Organismus gut geschützt.

Die Gefahren der Chloroformnarkose sind bei der kurzen Dauer der Operation nicht allzugross; jetzt auch durch Anwendung der Cocaïnanaesthesie zu umgehen. Zudem wird nach Stolz[1]) häufig auch bei Jodinjektion Chloroformnarkose gemacht.

Komplikationen, wie sie in dem Auftreten von Decubitus und Pneumonie bei alten Leuten gegeben sind werden bei der nach Incision längere Zeit erforderlichen Bettruhe eher eintreten, wie nach der Jodinjektion, werden aber andererseits durch genügende Aufmerksamkeit leicht vermieden werden können.

Englisch[2]) hebt als häufige Komplikation der Injektion Orchitis und Epididymitis hervor, welche die Heilungsdauer oft verlängern. Albers hat in 5 Fällen Temperatursteigerungen im Gefolge von Orchitis und Epididymitis nach Jodinjektion gesehen, und auch Hertzberg[3]) schliesst sich dem an. Andererseits betont Englisch[2]) anderen Autoren gegenüber auch bei der Incision das Auftreten von Schwellungen des Hodens und Nebenhodens »selbst in jenen Fällen, welche ganz fieberlos verliefen«. Zu diesen Schwellungen gesellt sich auch eine mässige Schmerzhaftigkeit bei Druck auf die betreffenden Organe. Doch hat Kraske[4]) durch Sektionsbefunde in mehreren Fällen nachweisen können, dass es sich dabei nicht um entzündliche Erscheinungen an Hoden und Nebenhoden

[1]) Inaug.-Diss. 1883. Kiel.
[2]) Wien. med. Bl. 1882. 1882. 34. pag. 1052.
[3]) Bruns, Beitr. z. klin. Chir. Bd. III. Heft 3. 1887.
[4]) C. f. Chir. 1881.

handelt, sondern um blutige Infiltration des diese Organe umgebenden Gewebes. Auch Jouillard[1]) konnte in einem Falle bei der Sektion denselben Befund erheben.

Der Vorwurf, welcher die Incisionsmethode trifft, dass es häufig zu Sekretverhaltung kommt, besonders dann, wenn der kurze Schnitt gewählt wurde oder ein längerer nicht tief genug nach unten reichte, trifft die Injektion natürlich in noch höherem Grade. Der durch die entzündliche Reaktion nach der Injektion bedingte Flüssigkeitserguss bleibt natürlich, mangels einer Abflussöffnung, in der Scheidenhauthöhle und muss, wenn er nicht etwa, sich selbst überlassen, erst in Wochen oder Monaten zu allmählichen Resorption kommen soll (Stolz), durch Punktion oder durch Drainage, wie sie von Güterbogk auch für die Incision empfohlen worden ist, entfernt werden. Gerade diese unvermeidliche Sekretverhaltung ist es ja, welche Buschke und Nicaise dazu veranlasste, von vornherein die Injektion mit der Drainage zu verbinden.

Einem Hauptvorteil der Incision, der Möglichkeit durch genaue Untersuchung der in der Scheidenhauthöhle liegenden Organe krankhafte Veränderungen derselben zu erkennen und durch Entfernung derselben die Ursachen der Hydrocelenbildung zu beseitigen, hat die Injektionsmethode etwas Aehnliches nicht gegenüberzustellen, wie schon Blasius und Dieffenbach[2]) hervorheben. Letzterer sagt darüber ganz bestimmt:[2]) »Soviel besser Sehen als Nichtsehen, soviel besser ist die Incision als die Injektion; man sieht, ob die Scheidenhaut und der Testikel gesund sind, ob Hydatiden oder andere Auswüchse vorhanden sind, ob Varicocele besteht. Das alles hat die Injektion nicht«. Von besonderem Interesse sind in dieser Hinsicht 2 Fälle, welche gleich in der ersten Zeit der neuen Aera veröffentlicht wurden, der eine von Volkmann selber, der andere von Genzmer.[3]) Beide stammen aus der Volk-

[1]) Rev. d. chir. 1884. 2. C. f. Chir. 1884. 14.
[2]) Oper. Chir. Bd. II. pag. 764.
[3]) Habilitationsschrift. 1878.

mannschen Klinik. Bei dem ersten handelte es sich um tuberkulöse, bei dem zweiten um gummöse Erkrankung des Hodens. Beide Male wurde der Hoden gespalten, die Herde ausgeräumt und dauernde Heilung erzielt. Auch Bramann[1]) berichtet über die Entfernung mehrerer tuberkulöser Herde aus dem Nebenhoden bei dem v. Bergmannschen Verfahren. In neuester Zeit weist Is de Wall[2]) darauf hin, dass pathologische Veränderungen am Hydrocelensack häufiger bestehen, als man vielleicht denken könnte. Unter 27 seit dem Jahre 1889 durch Incision behandelten Fällen fand er zweimal knorplige Fremdkörper der Vaginalis, viermal auf der Albuginea kleine, miliare Cysten, dreimal inselförmige Verdickungen an der Tunica vaginalis und viermal eine wahre Pachyvaginalitis, also 13mal (= 48% der Fälle) Veränderungen pathologischer Art.

Was nun die Dauer des Heilerfolges betrifft, so ist auch in diesem Punkte der Radikalschnitt der Injektion bei weitem überlegen. Wendling giebt nach Hertzberg[3]) auf 424 Injektionen 64 Recidive an (= 15%) und auf 259 Incisionen 10 Recidive (= 4%, genau 3,86%). Bei der Zusammenstellung der Erfolge der verschiedenen Operateure kommt Hertzberg zu einem ganz verschiedenen Resultate, je nachdem alle Fälle, über welche Nachrichten überhaupt noch erhalten wurden, zusammengestellt werden, oder nur diejenigen, bei denen eine persönliche genaue Nachuntersuchung vorgenommen werden konnte. In letzterem Falle beträgt nämlich der die Recidivpercente angebende Wert bei der Jodinjektion das Doppelte, bei der Incision etwas mehr als das Doppelte des Wertes im ersteren Falle. Im übrigen aber ist das Resultat beider Reihen genau dasselbe, nämlich das, dass bei der Injektion die Recidive etwa 2,5 mal so häufig sind, als bei der Incision. Die Hertzbergschen Tabellen mögen hier folgen:

---

[1]) Berl. klin. Wochenschr. 1885.

[2]) Journ. d. med. d. Paris 1895. Deutsche Medizinalztg. 1896.

[3]) Bruns, Beiträge z. klin. Chir. Bd. III. Heft 3. 1888.

A. Jodinjektion:

	Fälle	Heil.	Rec.	Nachunters.	Heil.	Rec.
Kiel	265	259	6	185	179	6
Göttingen	74	75	2	46	44	2
Billroth						
1860—1876	115	110	5	38	32	6
1876—1883	51	51	0			
Bardeleben	15	13	2	—	—	—
Bardenheuer	10	8	2	—	—	—
Wendling	87	87	0	21	12	9
Gosselin	141	125	16	—	—	—
Maas	13	13	0	9	8	1
Reclus	19	19	0	—	—	—
Petersen	30	29	1	—	—	—
	823	789	34	299	275	24
		= ca. 4%.			= 8%.	

B. Incision:

	Fälle	Heil.	Rec.	Nachunters.	Heil.	Rec.
v. Volkmann	163	162	1	33	32	1
v. Bergmann	20	20	0	9	9	0
Trendelenburg	4	4	0	1	1	0
Reyher	7	7	0	—	—	—
Küster	29	29	0	—	—	—
Albert	10	9	1	—	—	—
Bardeleben	46	44	2	—	—	—
König	7	7	0	6	6	0
Maas	10	9	1	8	7	1
Englisch	17	17	0	—	—	—
Lister	3	3	0	1	1	0
Jouillard	54	54	0	16	16	0
Angagneur	15	15	0	3	3	0
Nimier	5	5	0	2	2	0
Reclus	9	9	0	—	—	—
Wendling	10	10	0	4	3	1
Bruns	51	50	1	47	45	1—2
	460	454	6	130	125	4—5
	= 1,5% (nicht ganz).			= 3—4%.		

Mit diesen Ergebnissen stimmen die seitdem gemachten Erfahrungen vollkommen überein. Vosswinkel[1]) berechnet für die Czernysche Klinik unter 32, meist brieflich ermittelten Fällen, welche mit Jodinjektion behandelt wurden, bei 6 Recidiven 18,75 % Recidive. Dobrochotow[2]) will unter 119 Fällen, bei denen 8 gr Tinct. jodi fort. injiziert, aber nur ein Teil im Hydrocelensack zurückgelassen wurde, kein Recidiv gehabt haben. Gleich[3]) hat bei 54 Hydrocelen, welche (seit 1884) durch Injektion von 30—60 gr Jodtinktur (Tinct. jodi off. 2,0, Aq. dest. 1,0) behandelt wurden, 10 Recidive = 18,5 %, welche durch Nachuntersuchung festgestellt wurden. Bei jüngeren Individuen sollen nach Gleich Recidive häufiger vorkommen, als bei älteren, nämlich 14 % bei Leuten über 30 Jahren, 33,3 % bei solchen unter 30 Jahren. Reclus[4]) giebt für seine mit Jodinjektion behandelten Fällen 10 % Recidive an.

Spalinger[5]) hat bei 36 (von 48) nachuntersuchten Fällen 6 Recidive = 16,66 %.

Für die Volkmannsche Methode giebt Vosswinkel[1]) bei 18 (von 25) brieflich ermittelten Fällen 1 Recidiv an = 5,5 %, Reclus[4]) nur 1—4 %.

Spalinger[5]) hat bei 11 (von 17) nachuntersuchten Fällen kein Recidiv zu verzeichnen: 3 mal wurde die Methode von Jouillard, 2 mal die Volkmannsche Schnittoperation angewendet, die übrigen Fälle nach keiner bestimmten Methode operiert. Fügen wir die durch Zahlen belegten Fälle zu den in obigen Tabellen zusammengestellten hinzu, so haben wir für die Jodinjektion:

unter 1064 Fällen 56 Recidive = 5,26 %,
unter 390 Nachunters. 40 Recidive = 10,25 %,

für die Incision:

unter 489 Fällen 7 Recidive = 1,43 %,
unter 141 Nachunters. 4—5 Recidive = 2,83—3,5 %.

[1]) Bruns, Beitr. z. kl. Chir. Bd. V. 1889.
[2]) Moskau C. f. Ch. 1891.
[3]) Festschrift f. Billroth 1892. C. f. Ch. 1893. 10.
[4]) C. f. Ch. 1893.
[5]) Bruns, Beitr. z klin. Chir. Bd. XIII. Heft 3. 1895.

Die Angaben, welche sich über die Heilungsdauer finden, sprechen entschieden zu Gunsten der Injektionsmethode. Nur Genzmer, Bramann und Reclus geben die Heilungsdauer nach der Injektion als eine längere an, wie nach dem Schnitt. Genzner,[1]) der die ersten 69 an der Volkmannschen Klinik operierten Fälle veröffentlicht,[1]) hatte viele Patienten nur 7—8 Tage, durchschnittlich 12 Tage in Behandlung. Bramann entliess seine Patienten am 10.—12. Tage. Reclus giebt als Heilungsdauer bei der Incision nur 10 Tage an, gegen 20—25 bei der Jodinjektion. Im folgenden stelle ich unter Benutzung der von Hertzberg schon gegebenen Daten die von verschiedenen Operateuren angegebene Heilungsdauer beider Methoden nebeneinander.

Klinik	Jodinjektion	Volkmann	v. Bergmann
Volkmann u. Genzmer	—	12 Tage	—
Jouillard u. Maas	—	10 „	—
Rochelt u. Küster	—	14 „	—
Lister	—	17 „	—
Albert	—	21 „	—
Englisch	—	15—45 „	—
Bardeleben (Albers)	2—7 Woch.	35—42 „	—
v. Bergmann (Bramann)	—	—	11 Tage
Kocher (Lehrb. 1887)	8—14 täg. Bettruhe	—	—
Bruns (Hertzberg)	16⅔ Tage	—	—
Czerny (Vosswinkel)	7—8 „	10—49 „	10—22 „
Reclus	20—25 „	—	10 „
Petersen	8täg. Bettr.	—	—
König (Lehrb. 1893)	8—9 Tage	21—28 „	—
Spalinger	14—15 „	13—110 (durchsch. 38,1)	15—17 „
Storp	—	5—6 Woch.	—
Billroth 1879	4täg. Bettr. 8.—10. Tag Entlassung	—	—
„ (Weiss)	8—9 Tage	—	—
„ (Gleich)	4—6 „	üb. 20 Tage	—

[1]) Habilitationsschrift 1878. Samml. klin. Vortr. 135.

Nur für die v. Bergmannsche Operation also werden annähernd gleiche Angaben über die Heilungsdauer gemacht; bei dem Volkmannschnitt und der Jodinjektion schwanken die diesbezüglichen Angaben innerhalb grosser Breiten. Diese grosse Differenz, welche sich in den gegebenen Zahlen wiederspiegelt, findet ihre Erklärung zum Teil wohl darin, dass an manchen Anstalten die Kranken nach dem Radikalschnitt erst entlassen werden, wenn auch die letzte Spur von Granulation benarbt ist, bezw. die junge Narbe schon eine gewisse Festigkeit erlangt hat, nach der Jodinjektion erst dann, wenn die reaktiven Erscheinungen schon sehr stark zurückgegangen, event. fast völlig geschwunden sind. An anderen, vielleicht gerade solchen, wo der grosse Zufluss von Krankenmaterial zu den zur Verfügung stehenden Betten in einem gewissen Missverhältnis steht, wird eben mancher Kranke »mit guten Granulationen« bezw. nach dem Rückgang der ersten stürmischen Reaktionserscheinungen im Gefolge von Jodinjektion schon entlassen. Bramann und Hertzberg heben ausdrücklich hervor, dass, wenn auch der Spitalaufenthalt nach der Injektion gewöhnlich etwas kürzer ist, als nach der Incision, damit noch nicht gesagt ist, dass die Kranken völlig geheilt und arbeitsfähig sind. Wir wissen im Gegenteil, fügt Hertzberg hinzu, dass nach der Injektion am Anfang der zweiten Woche noch erhebliche Schmerzhaftigkeit vorhanden ist. Vosswinkel sagt, dass die Patienten, welche er entliess, zwar noch nicht gänzlich geheilt gewesen seien, aber ihrer Arbeit hätten nachgehen können. Im grossen und ganzen ist nicht zu leugnen, dass die mit Jodinjektion behandelten Patienten eher zu ihrer Beschäftigung zurückkehren können, als diejenigen, welche durch Schnitt operiert wurden.

Ausgehend von dem Grundsatze, dass nicht die Einfachheit, sondern die Sicherheit des Erfolges die Hauptsache ist, erklärt Hertzberg die Incision als das rationellste Verfahren. Vosswinkel schliesst sich in Würdigung der längeren Heilungsdauer und Arbeitsunfähigkeit bei der Incision und der Gefahren, die dieselbe bringen kann,

da auch die Erfolge der Jodinjektion noch gute zu nennen sind, der von Kocher vertretenen Ansicht an, welche in dem Satze gipfelt: »Die Punktion mit Injektion dem Arzt, der Schnitt der Anstalt«. Spalinger bringt den Billrothschen Standpunkt wieder zur Geltung, dass nämlich in Anbetracht der geringen funktionellen Störung, welche das Leiden verursacht, diejenige Behandlungsweise zu wählen ist, welche die kürzeste Erwerbsunfähigkeit bedingt. Er erklärt deshalb die Punktion mit nachfolgender Jodinjektion für das Normalverfahren, will die Incision nur bei hartnäckigen und komplizierten Fällen in ihre Rechte treten lassen.

Im Konvent-Hospital der Barmherzigen Brüder in Breslau wurden seit dem Jahre 1894 im ganzen 38 Patienten wegen Flüssigkeitsergusses in die Scheidenhauthöhle behandelt. Es handelte sich um Hydrocele testis (Periorchitis chronica serosa Kocher) in 32 Fällen, um Hydro-Haematocele (Hydrocele, in welche im Anschluss an ein Trauma ein Bluterguss stattgefunden hatte) in 3 Fällen, um reine Haematocele (Periorchitis haemorrhagica Kocher) in einem Falle und um Spermatocele (Perispermatitis chron. serosa) in 2 Fällen. Die Affektion bestand 17 mal auf der linken, 19 mal auf der rechten und zweimal auf beiden Seiten.

Als Komplikationen fanden sich zweimal Inguinalhernien derselben Seite, einmal Varicocele derselben Seite, zweimal Cystitis, darunter einmal mit ziemlich heftigen Blutungen aus der Urethra, einmal Abscesse des Scrotums bei einem Patienten, welcher seine rasch recidivierende Hydrocele von Zeit zu Zeit durch Einstich mit einem Zirkel selber entleerte.

Als Entstehungsursache wurde angegeben Stoss gegen das Scrotum viermal, Quetschung sechsmal (davon dreimal beim Reiten); schweres Heben zweimal. Bei einer doppelseitigen Hydrocele entstand die Affektion auf der einen Seite ohne besondere Ursache, auf der anderen im Anschluss an ein Trauma. In 3 Fällen erfolgte die Schwellung im direkten Anschluss an eine frische Gonorrhoe.

Beim Beginn des Leidens befanden sich im Alter von:

1—10 Jahren	1 Patient.	41—50 Jahren	6 Patienten.
11—20 „	9 Patienten.	51—60 „	5 „
21—30 „	10 „	61—70 „	4 „
31—40 „	3 „		

Früher schon behandelt waren 13 Kranke und zwar 2 durch interne Medikation und Jodpinselungen, 6 durch einfache Punktion, 3 durch Jodinjektion. Bei einem von den letzteren war vor der Jodinjektion, bei einem anderen 6 Wochen nach derselben einfache Punktion gemacht worden. Zwei Patienten wurden im Hospital mit Punktion und Liegenlassen der Kanüle (Neumann) behandelt, später mit Incision, da das Leiden in dem einen Falle recidivierte, im anderen infolge von häufiger Durchtränkung des Verbandes mit Urin eine Eiterung der Scheidenhaut zu stande kam, welche die Eröffnung nötig machte.

Mit einfacher Punktion, d. h. also palliativ, wurden bei 8 Patienten 9 Hydrocelen entleert. Bei 4 Patienten (5 Hydrocelen) stellten sich Recidive ein und zwar in einem Zeitraum von 8 Tagen bis 5 Monaten nach der Operation; von dem fünften konnte eine Nachricht nicht mehr erhalten werden. Nur eine Spermatocele (Hydr. fun. sperm.) bei einem zweijährigen Knaben wurde dauernd geheilt. Es entspricht das den auch anderwärts gemachten Erfahrungen, dass bei kleinen Kindern häufig die einfache Punktion zur Heilung der Hydrocele genügt.

Fall 1. H. V., Stellenbesitzer, 31 J., aufgen. am 7. 3. 1895. Hydrocele d., ohne besondere Ursache entstanden; zuerst im November 94 bemerkt, von da bis März 95 zu Gänseeigrösse gewachsen. 5 Monate nach der am 9. 3. erfolgten Punktion Recidiv. Jetzt muss sich Patient alle 8 Wochen punktieren lassen. (Briefl. Mitteilung.)

Fall 2. Fr. Zw., 2 J., aufg. am 21. 5. 95. Hydr. fun. sperm. dextr., »wahrscheinlich auf Druck« im Beginn des zweiten Lebensjahres entstanden Rasches Wachstum bis zu Taubeneigrösse. Tumor nicht reponierbar oder in seinen Grössenverhältnissen wechselnd. Am 25. 5. durch Punktion Entleerung von hellgelber, klarer Flüssigkeit. Punktionsöffnung nach 8 Tagen verheilt. Entlassung erst am 4. 7.

(nach 40 Tagen). Ob Recidiv vorlag und wiederholte Punktion gemacht wurde oder andere Komplikationen eintraten, ist in der Krankengeschichte nicht vermerkt. Kein Recidiv. (Briefl. Mitteilung des Vaters.)

Fall 3. A. S., Knecht, 25 J, aufg. am 29. 5. 95. Hydrocele d., vor 4 Jahren nach einem Deichselschlag gegen das Scrotum entstanden. Jetzt faustgross. Transparenz. 6. 6. Punktion; es entleert sich eine grosse Menge gelbrötlicher Flüssigkeit. Hoden nicht vergrössert. Entlassung am 27. 6. Patient hatte das Hospital nicht wegen der Hydrocele, welche ihm keine Beschwerden machte, sondern wegen einer Kontusion des Rückens aufgesucht. 8 Tage nach der Entlassung Recidiv. (Briefl. Mitteilung.)

Fall 4. J. Sch., Kutscher, 44 J., aufg. 14. 6. 95. Haematocele sin., am 29. 5. infolge einer Quetschung beim Reiten ganz plötzlich entstanden. Patient verspürte sofort sehr heftige Schmerzen, so dass er absteigen musste, und bemerkte alsbald eine rasch zunehmende Schwellung. Wegen der heftigen Schmerzen konnte er nicht wieder das Pferd besteigen und musste, zu Hause angelangt, längere Zeit das Bett hüten. Blaurote Verfärbung des Scrotums; Fluktuation in der kuglig aufgetriebenen, faustgrossen linken Hodensackhälfte. Keine Druckempfindlichkeit. Da trotz Hochlagerung und Eisapplikation der Tumor sich vergrössert, namentlich auch entlang dem Samenstrang Hautverfärbung und schmerzhafte Infiltration auftritt, wird am 20. 6. punktiert; es entleeren sich neben flüssigem Blut zahlreiche, schwarzgefärbte Blutgerinnsel. L. Hoden vergrössert; neben demselben, entsprechend der Lage der Epididymis, ein bleistiftdicker, harter, druckempfindlicher Strang, nach oben verlaufend Kompressionsverband. 26. 6. Punktionsöffnung verheilt. 29. 6. Patient steht auf; es bestehen noch ziehende Schmerzen in der Gegend des Leistenkanals und Infiltration des Hodens und Nebenhodens. 11. 7. Entlassung. Infiltration noch nicht ganz geschwunden. Keine Flüssigkeit im Scrotum nachweisbar. Kein Recidiv. (Briefl. Mitteilung.)

Fall 5. B. H., Gastwirt, 59 J., aufg. am 16. 7. 97. Hydrocele utriusque lat. Vor 21 Jahren Schwellung der

linken, seit 7 Jahren auch der rechten Scrotalhälfte. Vom 3. bis 15. 7. 96 war Patient im hiesigen Hospital, wurde damals punktiert und wegen einer gleichzeitig bestehenden mit Blutungen einhergehenden Cystitis behandelt. Die Hydrocele recidivierte kurze Zeit nach der Entlassung, erst links, dann rechts. Länge der rechtsseitigen Hydrocele 19 cm, der linksseitigen 14 cm; Umfang des ganzen Scrotums 41 cm. 17. 7. Punktion; es entleert sich beiderseits helle, ganz klare Flüssigkeit. Am folgenden Tage verlässt Patient mit Kollodium-Jodoformgazeverband die Anstalt. Recidiv kurze Zeit darauf. (Briefl. Mitteilung.)

Fall 6. D. Fr., Arbeitshäusler, 34 J., aufgen. am 22. 3. 97. Hydrocele sin., vor 4 Jahren nach einer Gonorrhoe entstanden; zweimal punktiert, zuletzt vor einem Jahr. Länge 16 cm, Umfang 30 cm. Am 23. 3. Punktion; es entleert sich $^1/_2$ Liter einer klaren Flüssigkeit. Linker Nebenhoden verdickt, druckempfindlich. Entlassung am folgenden Tage mit Kollodium-Jodoformgazeverband und Suspensorium.

Fall 7. J. E., Landwirt, 47 J., aufgen. am 31. 3. 97. Hydrocele sin., entstanden vor 25 Jahren während der Militärdienstzeit als Kavallerist beim Reiten. Vor kurzem infolge eines Deichselschlages rasche Vergrösserung. Zeichen einer Kontusion des Scrotums. Länge der Hydrocele 14 cm, Umfang 26 cm. Haut stark gespannt, leicht gerötet. Penishaut zur Bedeckung bis auf 2 cm herangezogen. Transparenz. Am 31. 3. Punktion; es entleert sich ca. $^1/_2$ Liter einer gelben, ganz klaren Flüssigkeit. Linker Hoden von Taubeneigrösse; Nebenhoden, besonders der Kopf desselben geschwollen; auch Samenstrang infiltriert. Alle drei Organe schmerzempfindlich. 2. 4. Entlassung. Recidiv 14 Tage später.

Am 24. 2. 98 kommt Pat. wieder zur Aufnahme; er giebt an, die Schwellung sei noch grösser geworden, wie sie bei der ersten Aufnahme gewesen sei, ungefähr »kinderkopfgross«. Am 22. 2. sei er beim Aufsteigen auf einen Wagen infolge eines Fehltrittes rücklings gefallen, von einer hinter ihm stehenden Person zwar aufgehalten worden, habe aber sofort in der linken Leiste

einen heftigen Schmerz gefühlt und die Empfindung gehabt, »als ob ihm dort etwas gerissen sei«. Die Haut des Scrotums und des Penis ist blaurot verfärbt. Die linke Hodensackhälfte stellt eine grosse, schwappende Geschwulst dar, bei der Fluktuation nicht eigentlich nachweisbar ist. Eine mehrere Centimeter breite Schwellung setzt sich aufwärts nach dem Leistenkanal zu und in denselben hinein fort. Der rechte Hoden liegt, von normaler Grösse, hinten oben; der l. ist taubeneigross. Neben ihm liegt die Epididymis als ein derb und hart sich anfühlender bleistift- bis kleinfingerdicker Strang, von dem aus ein stiftförmiger Fortsatz nach aufwärts geht. Sehr lebhafte Druckempfindlichkeit besonders am Kopf und Schwanz der Epidid. und im Leistenkanal. Umfang des Tumors 42 cm; am folgenden Tage, nach Hochlagerung und Eisapplikation, 33 cm. Schmerzhaftigkeit geringer geworden.

2. 3. Am unteren Ziel der Geschwulst deutliche Fluktuation. Umfang 31 cm. Pat. wird auf eigenen Wunsch entlassen.

Fall 8 T. St., Kellner, 34 J., aufgen. am 1. 2. 98. Hydrocele dextr., vor 18 Jahren im Anschluss an eine frische Gonorhoe entstanden. Anfangs alle 2 Jahre, zuletzt alle Jahre Entleerung durch Punktion; jetzt kindskopfgross Durch Punktion werden 1500 ccm heller, klarer Flüssigkeit entleert. Pat. verlässt am selben Tage die Anstalt. 8 Tage später Beginn der Wiederansammlung von Flüssigkeit.

Zur Statistik des Erfolges der Punktion mit nachfolgender Jodinjektion liefert unser Material keinen Beitrag. Nur eine kleine Hydrocele funiculi spermat. wurde auf diese Weise behandelt, nachdem auf Entleerung durch einfache Punktion schon am 2. Tage darauf Recidiv eingetreten war. Injiziert wurden 2 ccm reiner Jodtinktur, welche nach einigen Minuten nicht ganz wieder abgelassen wurden. Die entzündliche Reaktion war sehr lebhaft. Pat. hatte an den ersten 5 Tagen Fieber, am 2. Abende 39,4 °, sonst 38,7 ° nicht übersteigend und lebhafte Schmerzen. Endzündlicher Erguss bis zur ursprüng-

lichen Grösse. Oedem des Scrotums. Vom 7. Tage an begann der Rückgang dieser Erscheinungen. Zuerst schwand die Druckempfindlichkeit; nach allmählicher Resorption des flüssigen Exsudates blieb noch eine derbe Infiltration in der Umgebung der Injektionsstelle zurück, welche nur ganz allmählich zurückging, bei der Entlassung (am 18. Tage) noch nicht ganz geschwunden war. Zehntägige Bettruhe.

Krankengeschichte: Br. P., 13 J, aufgen. am 30. 9. 97. Hydr. fun. sperm. d; taubeneigrosse Schwellung am Samenstrang; Fluktuation; nicht reponierbar oder in ihren Grössenverhältnissen wechselnd. Am 1. 10. einfache Punktion. Am 10. 10. nach Wiederansammlung der Flüssigkeit Punktion mit folgender Jodinjektion. 19. 10. keine Druckempfindlichkeit mehr. 27. 10. Entlassung mit derber Infiltration in der Umgebung der Injektionsstelle.

Nachuntersuchung am 27. 11. 97. An Stelle der früheren Schwelluug eine pflaumenkerngrosse, auf Druck nicht empfindliche Verdickung im Samenstrang. Rechter Hoden von gleicher Grösse und Konsistenz wie der linke. Pat. hat keine Beschwerden; nur bei stärkerer körperlicher Anstrengung, z. B. beim Turnen verspürt er leichte, ziehende Schmerzen in der rechten Leiste.

Die von Neumann neuerdings wieder empfohlene Drainage des Hydrocelensackes durch Liegenlassen der Troikartkanüle nach der einfachen Punktion kam im Hospital bei 9 Fällen in Anwendung: 6 mal bei Hydrocele, 3 mal bei Hydro-Haematocele. Nachdem der Troikart möglichst nahe dem unteren Pole eingestossen und das Stilet herausgezogen war, wurde die Kanüle, noch während die Flüssigkeit abfloss, etwas hinaufgeschoben und nach möglichst vollsändiger Entleerung des Sackes durch einen Jodoformgazestreifen umhüllt und durch Kompressionsverband mit Watte fixiert. Am 5.—7. Tage wurde sie gewöhnlich entfernt, und es zeigte sich dann keine Spur von Sekretion mehr. Die kleine Wunde wurde dann mit Jodoformcollodium verschlossen oder durch ein kleines durch Jodoformcollodium an den Rändern befestigtes, mehrfach zusammengelegtes Stück Jodoformmull. Die

ersten Patienten blieben nur 3—4 Tage im Bett; später, als die Kranken angaben, dass sie beim Umhergehen den bekannten »Hodenschmerz« verspürten, wurde die Erlaubnis, das Bett zu verlassen, erst gegeben, wenn die Kanüle entfernt war. Doch auch bei andauernder Bettruhe und auch dann, als die Kanüle in der Annahme, dass sie zu locker liege, ganz exakt fixiert worden war, wurden noch Klagen über »Hodenschmerz« laut. In allen Fällen trat Rötung und ödematöse Schwellung des Scrotums ein. Ob letztere bedingt wurde dadurch, dass neben der Troikarthülse hervorsickerndes Sekret in das scrotale Bindegewebe sich ergoss, eine Wirkung also resultierte ähnlich der bei der alten Acupunktur angestrebten, ist nicht sicher zu sagen, aber immerhin möglich. Am 4ten bis 5. Tage war diese Schwellung gewöhnlich verschwunden. Bei den 3 Hydrocelen, welche durch ein Trauma zu Hydro-Haematocelen geworden waren, fand sich nach der Entleerung das typische Bild der blutigen Infiltration des den Hoden, Nebenhoden und Samenstrang umgebenden Bindegewebes, Vergrösserung und derbere Konsistenz aller dieser Organe. In keinem dieser drei Fälle konnte eine etwa überstandene gonorrhoeische Affektion zur Erklärung dieser Symptome herangezogen werden. In einem Falle kam es am vierten Tage nach der Operation unter lebhaften Schmerzen zu einer Schwellung des Hodens, welche auch nach Entfernung der Kanüle, bei Hochlagerung des Scrotums und Eisapplikation noch zunahm. Dabei bestand 4tägiges Fieber, an einem Abend 39,0° übersteigend. Dass es sich um eine akute Orchitis handelte, ist wohl kaum zweifelhaft. Bei einem Patienten, einem 75jährigen Greise, der sich den Verband öfter mit Urin besudelte, gelang es nicht, die Wunde aseptisch zu erhalten; es kam unter hohem Fieber und schlechtem Allgemeinbefinden des Kranken zu einer Vereiterung des Hydrocelensackes, welche die Incision nötig machte. Die übrigen Fälle verliefen absolut fieberlos. Abgesehen von dem nach Vereiterung der Hydrocele incidierten Fälle betrug der Aufenthalt im Hospital (Operations- und Entlassungstag mitgerechnet) 6—35 Tage

(durchschnittlich 17—18 Tage). Zwei Patienten allerdings blieben auch nach völliger Uebernarbung der kleinen Punktionswunde noch im Hospital, der eine wegen der Vergrösserung des betreffenden Hodens, der andere wegen eines Eczems des Scrotums. Legen wir aber der Berechnung die Daten zu Grunde, an denen völlige Uebernarbung der Wunde eingetreten war, so erhalten wir als durchschnittliche Dauer der »Heilung« immer noch 15,5 (= 15—16) Tage, also beinahe noch einmal soviel, wie Neumann, welcher 7—9 Tage für die Heilungsdauer angab. Von 8 Fällen, der incidierte kommt hier nicht in Betracht, traten bei 5 Recidive ein; einmal erfolgte dauernde Heilung; einmal erfolgte ca. 1 Jahr nach der Entlassung starke, rasch zunehmende Schwellung der betreffenden Hodensackhälfte, welche aber am nächsten Tage schon geringer wurde und ebenso rasch wieder verschwand, wie sie gekommen war. Von dem letzten Patienten konnte eine Nachricht nicht mehr erhalten werden. Auf 8 Fälle kommen also 5 Recidive = 62,5%, ein Befund, der in krassem Gegensatz steht mit dem von Neumann erhobenen, welcher in 6 Fällen kein Recidiv gesehen hat. Schuld an der Häufigkeit der Recidive in unseren Fällen kann kaum der Umstand sein, dass wir nicht, wie N. will, die Kanüle nur ungefähr 2 Tage, sondern 5—7 Tage liegen liessen. Einmal muss ein längeres Liegenbleiben der Kanüle einen um so energischeren Reiz bewirken und auch ein längeres Offenhalten der Wunde den Abfluss etwaigen Sekretes um so sicherer garantieren; sodann trat ein Recidiv auch in einem Falle ein, bei dem die Kanüle am 3. Tage (früh) spontan herausfiel und nicht wiedereingeführt wurde. Der Hauptgrund scheint mir darin zu liegen, dass neben der Kanüle, welche »höher hinaufgeschoben« werden soll, immer ein toter Raum entstehen muss, in welchem Sekret stagnieren kann. Es gilt das schon, wenn der Troikart am unteren Pol, wie in unseren Fällen, eingestossen wird, vielmehr aber noch, wenn die übliche Einsichtsstelle weiter oben gewählt wird, wie das bei Neumann, der allerdings darüber genaue Angaben nicht macht, der Fall gewesen zu sein scheint. Sicherer Sekret-

abfluss ist nur garantiert, wenn die Kanüle, entsprechend dem Boden der Hydrocelenhöhle, gefenstert ist. Doch hat auch Buschke (der die Jodinjektion mit der Drainage verbindet, indem er mehrfach durchlöcherte Drainröhren vom unteren nach dem oberen Pol durchzog) in einigen Fällen, bei denen er nur im unteren Pol Drains einführte, beobachtet, dass dann der Abfluss der Sekrete nicht prompt genug erfolgte. Und hier war doch die Möglichkeit gegeben, dass ein Drainfenster einmal gerade dicht über den Boden der Scheidenhauthöhle zu liegen kam, für den Sekretabfluss also die denkbar günstigsten Verhältnisse vorlagen. Noch eine zweite theoretische Ueberlegung kann die Unwirksamkeit der Methode plausibel machen. Der durch die Kanüle hervorgerufene Reizzustand wird in ihrer nächsten Umgebung am stärksten sein. Es ist denkbar, dass rings um die Kanüle eine entzündliche Verklebung der beiden Blätter der Tunica vag. zu stande kommen, durch welche dieselbe von der übrigen offen bleibenden Scheidenhauthöhle direkt getrennt wird. Dass dann bei Entfernung der Kanüle Sekretion nicht mehr vorhanden sein kann, ist klar. Ebenso klar aber wäre dann auch, dass Recidive in der restierenden Scheidenhauthöhle möglich sind. In zwei Fällen, welche recidivierten und dann durch Radikalschnitt operiert wurden, konnte übrigens der Nachweis geführt werden, dass es zu einer völligen Verklebung der Scheidenhautblätter nicht gekommen war. In dem einen Falle fanden sich in der Nähe einer bräunlich verfärbten und verdickten Stelle der Tunica vaginalis perietalis — wohl der alten Punktionsstelle — einige dünne, lang ausgezogene Adhaesionen. In dem anderen Falle war der Hoden von normaler Grösse und Konsistenz, zeigte aber auf seiner nicht glänzenden Oberfläche kleine Höckerchen und Wärzchen. Die ganze Tunica propria testis erschien verdickt, während die Tunica vag. propria nur an einzelnen Stellen mässige Verdickungen zeigte, im übrigen sehr dünn und zart war.

Nehmen wir alles zusammen: die recht häufige Schmerzhaftigkeit, die Möglichkeit einer Orchitis, die re-

lativ lange Heilungsdauer, schliesslich die hohe Prozentzahl der Recidive, so dürfte das Urteil gerechtfertigt erscheinen, dass diese Methode nicht zu empfehlen ist.

Fall 1. A. J., Landwirt, 28 J. Hydrocele d., infolge einer Quetschung während eines Falls entstanden. Patient wurde wegen derselben beim Militär zurückgestellt; früher angeblich auch »Spitzenaffektion«. Die Geschwulst ist jetzt faustgross.

Am 11. 12. 93 Punktion nach Neumann mit Liegenlassen der Kanüle. Fieberloser Verlauf. Am 6. Tage wird die Kanüle entfernt. Am 9. 5. 94 stellt er sich mit Recidiv wieder vor.

Fall 2. P. Tr., 52 J., aufgenommen am 12. 3. 95. Hydrocele sin., vor 7 Jahren ohne besondere Ursache entstanden und seitdem sehr langsam gewachsen. Tumor gänseeigross; gegen den Leistenkanal scharf abgegrenzt. Am 12. 3. 95 Punktion nach N.; es entleert sich eine beträchtliche Menge hellgelber Flüssigkeit. Fieberloser Verlauf. Am 7. Tage p. op. Entfernung der Kanüle. Aufstehen mit Suspensorium. Am 13. Tage ist alles verheilt. — Recidiv beginnend etwa $^3/_4$ Jahre nach der Entlassung aus der Behandlung. 1 Jahr später Punktion mit bald folgendem Recidiv.

Fall 3. P. Kl., Arbeiter, 24 J., aufgenommen am 18. 5. 95. Hydrocele sin., vor 6 Monaten ohne besondere Ursache entstanden. Länge 12 cm. Umfang 21 cm. Transparenz. Am 20. 5. Punktion; helle klare Flüssigkeit entleert sich. Kanüle bleibt liegen. 27. 5. Bisher fieberloser Verlauf; doch hat Patient zeitweise ziemlich heftige Schmerzen gehabt. Entfernung der Kanüle. Hoden und Nebenhoden verdickt; nicht schmerzempfindlich auf Druck. Am 10. 6. ist die Punktionswunde völlig verheilt, doch bleibt Patient, welcher fürchtet, dass die noch fortbestehende Schwellung des Hodens stärker werden könnte, noch bis zum 23. 6. im Hospital. Linker Hoden bei der Entlassung nur wenig grösser als der rechte; aber von derberer Konsistenz. — Weitere Nachricht über den Patienten konnte nicht erhalten werden.

Fall 4. J. P., Pfarrer, 63 J., aufgen. am 2. 7. 95. Hydr. d., vor längerer Zeit ohne Ursache entstanden; faustgross. 3. 7. Punktion nach Neumann. Es entleert sich helle, leicht opalisierende Flüssigkeit. 8. 7. Bisher fieberloser Verlauf. Entfernung der Kanüle; keine Sekretion. Jodoformkollodiumverband. Am 15. 7. wird Patient völlig geheilt entlassen.

4 Wochen nach der Entlassung Recidiv, welches nach weiteren 6 Wochen anderwärts mit Jodinjektion behandelt wurde. (Briefl. Mitteilung.)

Fall 5. G. B., Landwirt, 58 J., aufgen. am 20. 10. 95. Hydro-Haematocele d. Seit 1½ Jahren ohne besondere Ursache langsam zunehmende Schwellung. Am 21. 3. 95 im Anschluss an ein Trauma plötzliche, rasche Vergrösserung. Am 23. 3. im Hospital punktiert; »fast reines Blut entleert«. Hoden, Nebenhoden und Samenstrang geschwollen, derb infiltriert, schmerzhaft. — Jetzt ist die Hydrocele 15 cm lang und hat einen Umfang von 26 cm. Die am 23. 10. vorgenommene Punktion entleert eine hellbräunliche Flüssigkeit. Leichte Vergrösserung des Hodens auch jetzt noch nachweisbar. 30. 10. Entfernung der Kanüle. Fieberloser Verlauf. Am 4. 11. ist die Punktionswunde völlig verheilt. Patient bleibt noch bis zum 9. 11. in Behandlung wegen eines Eczems in der Umgebung der Einstichstelle. Briefl. Mitteilung vom 13. 12. 97: Am 12. 10. 96 plötzliche Schwellung der rechten Hodensackhälfte, welche aber am 13. 10. schon wieder im Rückgang begriffen ist und bald gänzlich verschwindet, ohne dass Patient hätte zum Arzt gehen können. Zeitweise verspürt Patient Schmerzen in der rechten Leiste.

Fall 6. K. Cz., Knecht, 49 J., aufgen. am 22. 11. 95. Hydro-Haematocele d. Seit 6 Jahren rechtsseitige Hernie durch Bruchband zurückgehalten. Seit 4 Wochen Hydrocele d., im Anschluss an ein schweres Heben entstanden; z. Z. faustgross. Transparenz. 26. 11. Punktion nach Neumann. 2. 12. Entfernung der Kanüle; keine Sekretion mehr. Die Kanüle hatte, wie Patient erst jetzt angiebt, ihn schon seit 2 Tagen gedrückt. Der Hoden ist taubeneigross. Abends mässig fieberhafte Temperatur.

3. 12. Patient hat heftige Schmerzen. Der Hoden ist hühnereigross und von derber Konsistenz; sehr druckempfindlich. Keine Sekretion. Wunde fest verklebt. Abendtemp. 39,1. 6. 12. Die fieberhafte Temperatur ist allmählich zur Norm abgefallen; ebenso die Hodenschwellung in langsamem Rückgang begriffen. Weiterer Verlauf fieberfrei. 13. 12. Entlassung. R. Hoden noch etwas grösser als der l., nicht druckempfindlich. Kein Recidiv. Patient hat sich nach der Entlassung noch 14 Tage schonen müssen, ist seitdem völlig gesund und auch zu schwerer Arbeit fähig. (Briefl. Mitteilung.)

Fall 7. K. K., Schmied, 45 J., aufgen. 15. 2. 96. Hydro-Haematocele dextr., seit 2 Jahren bestehend. Am 14. 2. Trauma; darauf ist der Tumor angeblich kleiner geworden. Blaurote Verfärbung der Haut; mässige Schwellung im scrotalen Gewebe. Am 17. 2. Punktion nach Neumann: es entleert sich blutig-tingierte Flüssigkeit. 21. 2. Patient hat gestern Schmerzen gehabt, welche im Laufe des Nachmittags aufhörten. Die Kanüle ist herausgeglitten. Keine Sekretion. Hoden vergrössert, von derber Konsistenz. 22. 2. Entlassung. Wunde verklebt. 13. 12. 97. Geringe Vergrösserung der r. Skrotalhälfte kurze Zeit nach der Entlassung. Dieselbe ist stationär geblieben, seit Patient Suspensorium trägt. Arbeitsfähigkeit nach kurzer Schonungszeit in vollem Umfange. (Briefl. Mitteilung.)

Fall 8. K. Br., Lehrer, 22 J., aufgen. am 7. 8. 96. Hydrocele sin., vor einem Jahre ohne besondere Ursache entstanden. 8. 8. Punktion. Kanüle bleibt liegen, wird durch Jodoformgazeverband fixiert. Die Sekretion hält lange an, besteht in mässigem Grade noch bei der Entfernung der Kanüle am 18. 8. 22. 8. Entlassung. Wunde völlig geschlossen. — Recidiv 14 Tage nach der Entlassung. Patient kommt am 3. 1. 98 zur Radikaloperation durch Schnitt. (cfr. Fall 8 pag. 58.)

Fall 9. E. M., pens. Bahnmeister, 75 J., aufgen. am 11. 5. 95. Hydrocele sin., vor sechs Jahren ohne besondere Ursache entstanden; schon zu wiederholten Malen durch einfache Punktion entleert. Länge 28 cm. Umfang

40 cm. Transparenz. Sehr starke Spannung der von geschlängelten Venen durchquerten Haut. Penishaut fast ganz zur Bedeckung mit herbeigezogen. Hoden nicht zu fühlen. 12. 5. Punktion nach Neumann. Die Kanüle wird nach Umhüllung mit Jodoformgaze durch Kompressionsverband fixiert. Der alte Mann uriniert sich oft in den Verband. Daher Verschluss der Wunde nach Extraktion des Troikarts (am 5. Tage) nicht primär. Eiterung, die auf den ganzen Sack übergreift, unter Oedem des Scrotums und Penis; mässiges Fieber; beträchtliche Störung des Allgemeinbefindens. Nächtliche Unruhe und Delirien. Arythmie des Herzens. Trotzdem schliesst sich allmählich die Punktionsöffnung; jedoch nur auf kurze Zeit. 6. 6. Spontanperforation entleert eine grosse Menge Eiters. Hohes Fieber.

7. 6. Morphium (0,01) subcutan. Schnitt über die Vorderfläche unter Cocaïnanaesthesie. Der Schnitt erreicht den unteren Pol. Entleerung einer grossen Menge nicht übelriechenden Eiters. Die Tunica vaginalis ist stellenweise stark verdickt, wird aber nur längs der Incisionswunde ein wenig gekürzt. Umsäumung der Wunde, Tamponade der Wundhöhle mit Jodoformgaze und sterilem Mull. Abendtemp. 38,8. Besserung des Allgemeinbefindens. Die Temperatur bleibt noch einige Tage fieberhaft, ist vom 6. Tage an subfebril. 18. 6. Abendtemp. 37,9. Pat. klagt über Schmerzen. 19. 6. Entleerung von retiniertem Eiter. Reinigung der alten Hydrocelensackwand. Nach Aufhören der Sekretion granuliert die grosse Wunde allmählich zu. 28. 7. Pat. wird völlig geheilt entlassen. 1½ Jahr nach der Entlassung kein Recidiv. — Pat. ist im Herbst 97 an unbekannter Krankheit gestorben. Ob ein Recidiv eingetreten ist, konnte nicht eruiert werden.

Der Radikalschnitt wurde bei 20 Patienten gemacht und zwar wurde bei den ersten 13 derselben die Volkmannsche Operation ausgeführt, bei den anderen 7 die von Professor Partsch seit Anfang Mai 1897 geübte Methode des Radikalschnittes, welche unten beschrieben werden soll.

Nach der Volkmannschen Methode wurden im ganzen 14 Hydrocelen operiert, nämlich 12 einseitige, 1 doppel-

seitige. Bei der letzteren wurde so verfahren, dass rechts der typische Volkmannschnitt ausgeführt wurde, ohne jede Excision der Tunica vaginalis, während links fast die ganze Tunica vaginal. excidiert wurde, bis auf einen kleinen, stehenbleibenden Rest, welcher mit der äusseren Haut vernäht wurde. Der Zweck, die Ueberlegenheit der Incision mit der Excision eines grossen Stückes der Tun. vagin. über die einfache Incision ohne Excision zu demonstrieren, wurde nur teilweise erreicht. Während rechts ein von gefalteter Tunica vaginalis gebildeter, in die Tiefe gehender Wundtrichter resultierte, der nur sehr langsam durch Granulation sich schloss, kam es links zu Nekrosen des Wundrandes, so dass ein Teil der Nähte gelöst werden musste und nun nach Abtragung dieser Nekrosen, bezw. spontaner Abstossung derselben, auch hier Heilung durch Granulation erfolgte. Immerhin war die Wunde links schon 10 Tage vor der Entlassung des Kranken völlig verheilt und überhäutet, während rechts auch bei der Entlassung noch ein Granulationsstreif bestand, der in der Mitte eine kleine Vertiefung zeigte und erst $2^1/_2$ Woche nach der Entlassung völlig überhäutet war. Alle übrigen Fälle wurden so operiert, dass nach Excision eines mehr oder weniger grossen Stückes der Tunica vaginalis der Wundrand der letzteren mit dem der äusseren Haut vernäht wurde, worauf ein kleiner Jodoformgazetampon in die Höhle eingelegt und nun die Ränder durch mehrere Haltenähte vereinigt wurden Beim ersten Verbandwechsel, der am 2.—3. Tage erfolgte, wurde der Tampon herausgenommen und, wenn nötig, durch ein kurzes Drain ersetzt.

Der Verlauf war ein absolut fieberloser in 5 Fällen, bei einem weiteren trat am 21. Tage p. op. eine einmalige Erhöhung der Abendtemperatur auf 38,1 ° ein. Ein Patient hatte leicht fieberhafte Abendtemperaturen in den ersten 2 Tagen (37,9 und 38,3 °), 2 andere in den ersten drei Tagen zwischen 38,4—38,8 °. 5tägiges leichtes Fieber (38,1—38,4 °) bestand bei einem Patienten; dasselbe verschwand, nachdem Patient auf Ol. Ricini mehrmals Stuhlgang gehabt hatte. Vom 2.—13. Tage fieberte ein

Patient, der am 3. und 4. Tage als höchste Abendtemperaturen solche von 39,1 bezw. 39,3 ° aufwies. In einem weiteren Falle, bei dem 3 Abscesse des Scrotums gespalten werden mussten, stieg die Abendtemperatur am Operationstage auf 39,0 ° (39,3 ° morgens), um am folgenden Tage auf 38,2° (abends) abzusinken und von da ab subfebril zu bleiben. Im weiteren Verlaufe traten noch mehrmals eintägige hohe Temperatursteigerungen bis auf 39,5 und 39,8° auf. Das bei dem letzten Patienten bestehende leichte Fieber (zwischen 37,8 und 38,4 °) ist durch eine komplizierende Cystitis erklärt, da an der Wunde Zeichen, welche dasselbe hätten erklären können, nicht auffindbar waren. Zu Nekrosen der Tunica vaginalis kam es in 2 Fällen, zu Gangrän der Wundränder wegen zu fest angelegter Nähte ebenfalls in 2 Fällen. Einmal bildete sich eine Fistel, welche eine 3monatliche Hospitalbehandlung nötig machte;[1]) bei demselben Patienten kam es auch zu einem Eczem an der Innenfläche beider Oberschenkel. Bei einem anderen trat eine Balanitis auf.

Der Hospitalaufenthalt schwankt zwischen 14 und 94 Tagen Alle Patienten wurden erst entlassen, wenn die Wunde völlig verheilt war. Nur einer ging am 14. Tage mit einem 3 cm langen, 0,5 cm breiten Granulationsstreifen, um sich im eigenen Hause weiter behandeln zu lassen; der wegen doppelseitiger Hydrocele operierte hatte bei der Entlassung rechts ebenfalls noch einen schmalen granulierenden Streifen. Der durchschnittliche Hospitalaufenthalt beträgt (13 Patienten) 37 Tage, die durchschnittliche Heilungsdauer (14 Hydrocelen) 41 bis 42 Tage.

Ueber den Heilerfolg konnte von 12 Patienten Nachricht erhalten werden: 4 kamen zur Nachuntersuchung, 8 machten briefliche Mitteilung. Es wurde auf diese Weise bei 12 Patienten (13 Hydrocelen) 1 Recidiv festgestellt, in dem Falle, der wegen Fistelbildung auch am längsten im Hospital verbleiben musste Von den übrigen geben

[1]) Infolge der Abmachungen mit einzelnen Kassen dürfen manche Patienten erst entlassen werden, wenn sie keine offene Wunde mehr haben, bezw. wenn sie arbeitsfähig sind.

die meisten an, dass sie alsbald nach ihrer Entlassung in vollem Umfange arbeitsfähig gewesen seien; nur die beiden mit »granulierenden Stellen« Entlassenen haben bis zur definitiven Heilung sich schonen müssen; ein dritter, der am 31. Tage »völlig geheilt« entlassen wurde, giebt an, er habe nach der Entlassung noch 2 Monate nicht arbeiten können. Inwieweit hier das Bestreben bestand, zu einer Zeit, wo Patient keine Arbeit bekam, Rentengelder irgend einer Art zu beziehen, lässt sich natürlich nicht eruieren. Bei den 4 Patienten (5 Hydr.), welche nachuntersucht werden konnten, war der Hoden der operierten Seite 4 mal (darunter die doppels. Hydr.) von gleicher Höhe und Konsistenz wie der der anderen Seite, einmal wurde er stark vergrössert, nämlich so gross wie ein Hühnerei, gefunden, aber von gleicher Konsistenz wie der andere. Der Patient teilt auch mit, dass bei Witterungswechsel stechende Schmerzen längs der Narbe und »Verhärtung« in der Umgebung sich einstellen. In allen Fällen war der Hode mit der Narbe verwachsen, und zwar 2 mal vollständig, 3 mal nur durch einen oder mehrere Stränge. Bei 4 Fällen, in welchen es sich um grosse Hydrocelen gehandelt hatte, fiel auf, dass die Narbe vom unteren Pol des Scrotums mehrere Centimeter entfernt war und oben flach bogenförmig nach auswärts über das Lig. Poupartii hinweglief, trotzdem in den betreffenden Krankengeschichten ausdrücklich notiert ist, dass der Schnitt bis zum unteren Pol gereicht habe. Dass er über das Lig. Poupartii nach aufwärts gegangen sei, ist nicht wohl anzunehmen, da es sich bei allen 4 Fällen um gegen den Leistenkanal wohl abgegrenzte Hydrocelen gehandelt hat. Sollte er aber wirklich so weit nach oben gegangen sein, so hat er sicher nicht den eigentümlich deutlich bogenförmigen, nach aussen und unten konkaven Verlauf gehabt. Die Erscheinung ist vielleicht so zu erklären, dass zur Deckung der grossen Hydrocelen ebenso wie die Haut des Penis so auch die der seitlichen Unterbauchgegend herangezogen worden war, die sich dann nach der Operation allmählich wieder retrahierte und die Wunde gewissermassen emporzog, so dass die Narbe schliesslich höher stand, als der

Schnitt verlief. Es könnte dieser Punkt von einer principiellen Bedeutung sein für die Schnittführung bei der Operation grosser Hydrocelen. Der Schnitt wird, um jede Taschenbildung im unteren Pol, in der Sekretverhaltung eintreten könnte, sicher zu vermeiden, nicht bloss genau bis zum unteren Pol, sondern auch noch ein Stückchen nach hinten geführt werden müssen, oder aber es müsste immer eine Gegenincision unten und hinten gemacht und in diese ein Drain eingelegt werden, wie Güterbock will. Dass während der Operation ein »ausgiebiger« Schnitt genügend erscheint, erklärt sich zum Teil wohl daraus, dass durch bei der Operation stattfindende Reizung Kontraktionen der Tunica dartos ausgelöst werden, welche die ganze Wundhöhle verkleinern, gleichzeitig aber auch den Boden der Wundhöhle heben. Wenigstens scheinen Beobachtungen, welche bei der letzten Operation gemacht wurden, dafür zu sprechen. Ein langer Schnitt hatte die Hydrocelenwand bis zum unteren Pol gespalten; gleichwohl kam es während der Nachbehandlung zur Taschenbildung daselbst, ohne dass allerdings eine Sekretverhaltung eingetreten wäre.

Fall 1. A. H., Inspektor, 65 J., aufgenommen am 9. 1. 94. Hydrocele sin., entstanden im Oktober 93 infolge einer im Juli 93 erlittenen Quetschung; erst langsames, später rascheres Wachstum. Bei der Aufnahme ist die Geschwulst über faustgross, die Haut stark gespannt.

10. 1. in Chloroformnarkose Operation nach Volkmann; von der Tun. vag. wird nur ein kleines Stückchen exstirpiert. Fieberloser Verlauf. 23. 1. Entlassung mit 3 cm langem, 0,5 cm breitem Granulationsstreifen zur Behandlung im eigenen Hause. Am 25. 2. nach völliger Vernarbung definitive Entlassung aus der Behandlung. Seit dem 27. 2. kann Patient seine Dienstreisen, bei denen er oft grosse Fusstouren zu machen gezwungen ist, ohne jegliche Beschwerden unternehmen. — Nachuntersuchung am 6. 1. 98. Kein Recidiv. Im unteren Teil fast lineare, oben breitere Narbe. L. Hoden völlig mit der Narbe verwachsen; von gleicher Grösse und Konsistenz wie der rechte.

Fall 2. R. N., Landwirt, 27 J., aufgen. am 7. 2. 94. Hydrocele d., während der Militärzeit angeblich ohne besondere Ursache entstanden. Im Lazarett (1888) Punktion mit nachfolgender Jodinjektion; 2¼ Jahr später Recidiv; z. Z. hühnereigross. 12. 2. Operation nach Volkmann in Chloroformnarkose; es entleert sich helle, klare Flüssigkeit, Hoden und Nebenhoden sind intakt. Die Tun. vag. ist stark verdickt und wird in grossem Umfange excidiert; der Rest mit der Haut vernäht. Jodoformgazetampon im unteren Wundwinkel. Fieberloser Verlauf. 20. 3. Entlassung nach völliger Heilung. (Briefl. Mitteilung.) Ende Dezember 97: Kein Recidiv; völlige Arbeitsfähigkeit.

Fall 3. M. M., Bureaugehilfe, 15 J., aufg. am 16. 4. 94. Hühnereigrosse rechtsseitige Hydrocele, vor einem Jahr ohne besondere Ursache entstanden; 8 Tage vor der Aufnahme punktiert. Am 19. 4. Volkmannsche Operation in Chloroformnarkose; in den ersten 5 Tagen mässiges Fieber, welches nach reichlichem Stuhlgang auf Ol. Ricini schwindet. Am 23. 5. Entlassung nach völliger Heilung. Nachuntersuchung am 7. 2. 98 (durch einen Arzt in der Heimat des Patienten): Kein Recidiv. Rechter Hoden hühnereigross, von gleicher Konsistenz wie der linke. Zeitweise verspürt Patient stechende Schmerzen längs der Narbe, bei Witterungswechsel auch »Verhärtung« und Schmerzhaftigkeit in der Umgebung derselben.

Fall 4. A. D., Bäckerlehrling, 15 J., aufg. am 19. 4. 94. Hydrocele sin., hühnereigross; vor 3 Jahren infolge einer Quetschung entstanden; einmal punktiert, aber bald darauf recidiviert. Am 26. 4. Operation in Chloroformnarkose. Fieberloser Verlauf. Heilung unter vier Verbänden. Entlassung am 14. 5. Kein Recidiv. (Briefliche Mitteilung.)

Fall 5. W. H., Arbeiter, 32 J., aufgen. am 23. 4. 94. Hydrocele sin., vor einem Jahr nach einer Quetschung entstanden; zweimal erfolglos punktiert, jetzt kleinfaustgross. 26. 4. Operation nach Volkmann in Chloroformnarkose; helle, klare Flüssigkeit. Die Tunica vaginalis zeigt an mehreren Stellen Verdickungen und bräunliche

Verfärbung; ein schmaler Streifen längs der Schnittwunde wird reseciert. Abendtemperatur 37,9 °.

27. 4. gutes Allgemeinbefinden. Abendtemperatur 38,3 °. Zunge rot, feucht. Stuhlgang normal. 28. 4. Beim Verbandwechsel zeigt sich mässige serös-eitrige Sekretion. Drain im unteren Wundwinkel. 8. 5. Beim vierten Verbandwechsel wird das Drain fortgelassen. Am 26. 5. Entlassung. Kein Recidiv. (Briefl. Mitteilung.) Patient hat angeblich zwei Monate lang nicht gearbeitet.

Fall 6. A. W., Arbeiter, 20 J., aufgen. am 2. 5. 94. Hydrocele dextra, vor zwei Jahren ohne besondere Ursache entstanden. 8. 5. Operation in Chloroformnarkose. Tun. vag. dünn und zart; wird nur an den Rändern etwas gekürzt. In den ersten drei Tagen fieberhafte Abendtemperaturen 38,8 ° nicht übersteigend. Beim ersten Verbandwechsel am dritten Tage Ausspülung der Wundhöhle mit 3 % Karbollösung; es bestand Sekretverhaltung im Jodoformtampon. Ersatz desselben durch ein kurzes Drain. 18. 5. Drain fortgelassen. 8. 6. Nach völliger Heilung Entlassung. Nachricht nicht mehr erhalten.

Fall 7. W. W., Former, 24 J., aufg. am 22. 8. 94. Hydro-Haematocele sin., vor 4 Jahren im Gefolge eines Stosses gegen den Hodensack entstanden; lange Zeit nur hühnereigross; dann nach Trauma rasch gewachsen, in letzter Zeit, wieder nach Trauma, abermalige rasche Vergrösserung. Scrotum blaurot verfärbt; Haut gespannt; Tumor reichlich faustgross, gegen die Leiste nicht scharf abgegrenzt; längs des Samenstranges schmerzhafte Infiltration. Linker Hoden und Nebenhoden nicht zu fühlen, rechter an normaler Stelle. Am 24. 8. Operation in Chloroformnarkose. Es entleert sich blutig tingierte Flüssigkeit. Hoden und Nebenhoden erscheinen vergrössert; unter der Tunica vaginalis mehrfach frische Blutaustritte. Von der Tunica wird ein ziemlich grosses Stück excidiert, in den unteren Wundwinkel ein Jodoformgazetampon eingeschoben, über demselben die lippenförmig vernähten Wundränder der Haut und Tunica vag. durch mehrere Nähte aneinander gebracht. Abendtemperatur 38,7 °. 25. 8. Morgentemperatur 38,1 °, Abendtemp. 38,8 °. 26. Morgentemp. 37,9 °,

Abendtemp. 38,8 °. 27. Verbandwechsel. Tampon feucht; hinter demselben quillt reichlich serös-eitriges Sekret hervor. Hoden und Nebenhoden vergrössert; druckempfindlich. Ausspülung mit 3 % Karbollösung; Drain im unteren Wundwinkel. 30. Entfernung der Nähte. Sekretion noch reichlich. 8. 9. Sekretion geringer. Schwellung des Hodens und Nebenhodens in Abnahme begriffen, Druckempfindlichkeit ganz geschwunden. 15. 9. Drain fortgelassen. 6. 10 Entlassung nach völliger Heilung. Linker Hoden nur noch wenig grösser als der rechte. Kein Recidiv; volle Arbeitsfähigkeit bald nach der Entlassung. (Briefliche Mitteilung.)

Fall 8. P. G., Maurer, 18 J., aufgen. am 3. 12. 95. Hydrocele d., vor 4 Jahren ohne besonderen Grund entstanden; früher zweimal durch Punktion mit nachfolgender Jodinjektion erfolglos behandelt; Länge 17 cm, Umfang 34 cm; gegen den Leistenkanal scharf abgegrenzt. Schmerzen in der Leistengegend. Haut des Penis in grossem Umfange mit zur Bedeckung herangezogen. Am 9. 12. Operation in Morph.-Chloroformnarkose. 16 cm langer Schnitt, welcher bis zum unteren Pol reicht; nach Eröffnung der Hydrocele entleert sich circa 1 Liter einer hellen, klaren Flüssigkeit. Die Hodenoberfläche ist rauh, erscheint warzig; der Hoden ist in etwas querer Stellung durch breite Adhäsionen hinten und unten fixiert; mehrere fibröse Stränge ziehen von seiner Oberfläche nach dem stark verdickten parietalen Blatte der Tunica vaginalis. Die Tunica wird bis auf einen 1½- 2 cm breiten, neben dem Hoden stehenbleibenden Rest ausgeschnitten, nachdem sie mühsam von der Umgebung lospräpariert ist. Umsäumung; Jodoformgazetampon; Naht der umsäumten Wundränder. Fieberloser Verlauf. Am 16. 12. werden die Nähte und der nur wenig durchfeuchtete Tampon entfernt. Heilung unter drei weiteren Verbänden. Entlassung am 28. 12. Nachuntersuchung 14. 12. 97: Kein Recidiv, fast lineare, unten etwas breitere Narbe, vom unteren Pol des Scrotums circa 2 cm entfernt, oben in flachem Bogen das Lig. Poupartii überschreitend. Der rechte Hoden ist mit der Narbe fast verwachsen, steht etwas höher wie der

linke, ist aber ziemlich frei beweglich und zeigt gleiche Grösse und Konsistenz wie der linke Hoden. Patient giebt an, dass er bald nach seiner Entlassung seine Beschäftigung wieder habe aufnehmen können und jeder, auch der schwersten Berufsarbeit gewachsen sei.

Fall 9. F. Sch., Auszügler, 71 J., aufg. am 27. 11. 95. Hydrocele sin., vor 7 Jahren ohne besondere Ursache entstanden. Patient hat dieselbe von Zeit zu Zeit selber mit einem Zirkel punktiert, zuletzt vor 5 Wochen. Seitdem besteht zunehmende Rötung, Schwellung und Schmerzhaftigkeit des Scrotums, besonders links. Haut ödematös. Auf der Oberfläche drei daumennagelgrosse Abscesse, deren einer aus einer spontan entstandenen Perforationsöffnung schmutzig braune Flüssigkeit entleert. Allgemeinbefinden gut. Temp. leicht fieberhaft. Unter Umschlägen mit essigsaurer Thonerde gehen alle Erscheinungen etwas zurück. 3. 12. Abendtemp. 39,8°. 4. 12. Morgentemp. 39,3°, schlechtes Allgemeinbefinden. In Morph.-Bromaethylnarkose werden die Abscesse gespalten und nach Auskratzung der Granulationsmembranen durch Ausätzung mit 10% Chlorzinklösung möglichst desinfiziert. Darauf wird die Hydrocele eröffnet; es entleert sich helle, klare Flüssigkeit; von einer Exstirpation der stellenweise verdickten Tun. vag. wird Abstand genommen. Dieselbe auch nur mit einigen Heften mit der Haut leicht vereinigt. Ausstopfung der Wundhöhlen mit Jodoformgaze. Abendtemp. 39,9°. Am folgenden Tage Abfall der Temperatur. 9. 12. erster Verbandwechsel. Tampons durchfeuchtet Die Nähte sind teilweise durchgeschnitten und werden gelöst; es zeigen sich mehrere gangränöse Stellen der Wundränder der Haut und Nekrosen der Tunica vaginalis am Rande Alles mortifizierte Gewebe wird abgetragen, die Wundhöhle mit Sublimat 1 : 2000 berieselt, darauf wieder tamponiert. 13. 12. Temperatur subfebril. Allgemeinbefinden gut; eitrige Sekretion fortbestehend; Wunde fast gereinigt. 16. 12. Borsalbenverband. Abendtemp. 39,5°. Am 18., 19., 22. 12. feuchte Verbände. 27. 12. Schwarzsalbenverband. Unter sechs weiteren Verbänden völliger Verschluss. 11. 1. 96 Entlassung. Kein Recidiv. (Briefl. Mitteilung.)

Fall 10. A. L. Arbeiter, 20 J., aufgenommen am 2. 3. 96. Hydrocele sin., vor 4 Jahren entstanden; vor 1/4 Jahr im Hospital punktiert, jetzt 10 cm lang; Umfang 30 cm. Gegen den Leistenkanal scharfe Abgrenzung. Am 6. 3. in Morph.-Chloroformnarkose 8 cm langer Schnitt bis zum unteren Pol; es entleeren sich 200 ccm einer hellen, klaren Flüssigkeit. Der Hoden ist hinten unten durch breite Adhäsionen fixiert. Kürzung der Tun. vag. welche an einer Stelle bräunliche Verfärbung zeigt, längs des Wundrandes. Verschluss der umsäumten Wunde über einem zum unteren Wundwinkel herausgeleiteten Jodoformgazetampon durch mehrere Seidenknopfnähte. Fieberloser Verlauf. 10. 3. beim ersten Verbandwechsel Lösung der Nähte, Entfernung des Tampons. Trockenverband. 13. 3. Salbenverband; unter weiteren 4 Salbenverbänden ist bis zur Entlassung am 27. 3. alles verheilt. Kein Recidiv; Patient kann auch schwere Arbeit verrichten, ohne Beschwerden zu haben. (Briefl. Mitteilung.)

Fall 11. F. M., Heizer, 55 J., aufgenommen am 24. 6. 96. Hydrocele sin., im November 95 zuerst bemerkt, auf ein im September 95 erlittenes Trauma zurückgeführt. Zweimalige erfolglose Punktion mit nachfolgender Jodinjektion zuletzt im März 96; Recidive nach circa 6 Wochen. Länge 12 cm, Umfang 21 cm. Transparenz. 27. 6. Morph.-Chloroformnarkose. 10 cm langer Schnitt; es entleeren sich 250 ccm klarer Flüssigkeit. Die ganze Tun. vag. ist sehr stark verdickt, insonderheit auch die Hodenoberfläche. Abtragung nach mühsamer Freipräparierung 1 cm vom Hoden entfernt. Schluss der umsäumten Wundränder über einem kleinen Jodoformgazetampon. 3. 7. Entfernung der Nähte und des Tampons. Tunica vaginalis an einer Stelle nekrotisch geworden. 10. 7. die Nekrose der Tunica vag. hat sich abgestossen. Salbenverband. 17. 7. Abendtemperatur 38,0 °. 18. 7. normale Temper.; es besteht eine Fistel, in deren Tiefe ein linsengrosses Stück der Hodenoberfläche sichtbar ist, aus der wenig, dünnes Sekret sich entleert. Eczem an der Innenfläche beider Oberschenkel. 27. 7. Unter Salbenverbänden ist das Eczem fast abgeheilt. Fistel noch 1 1/2 cm

tief; mässige Sekretion. 14. 8. Eczem abgeheilt. 4. 9. Fistel noch $^3/_4$ cm tief. 24. 9. Patient wird geheilt entlassen, nachdem die Fistel sich geschlossen hat und vernarbt ist. Recidiv kurze Zeit nach der Entlassung. (Briefl. Mitteilung.)

Fall 12. Fr. Chr., Klosterbruder, 58 J. Hydrocele d. Cystitis. 23. 9. 96. Operation in Morph.-Chloroformnarkose. 3 cm langer Schnitt. Die Serosa eigentümlich derb infiltriert und durch alte Stränge verdickt; ganz besonders auch auf der Hodenoberfläche. Sie wird vorgezogen, ausgeschält und bis auf einen 1 cm breiten Streifen ausgeschnitten. Umsäumung durch Catgutnaht. Keine Tamponade. Bis zum 9. 11. völliger Verschluss ohne besondere Komplikationen. Die leicht fieberhaften Abendtemperaturen sind, da an der Wunde alles in Ordnung war, durch die bestehende Cystitis zu erklären. Besserung derselben während der Behandlung. Kein Recidiv. Exit. let. später an Pyclonephritis.

Fall 13. F. Sch., Arbeiter, 48 J., aufgenommen am 30. 11. 96. Hydrocele utriusque lat.; vor 3 Jahren Beginn der Schwellung rechts ohne besondere Ursache, vor $^3/_4$ Jahren auch links infolge eines Traumas. Am 3. 12. Probepunktion links: helle, ovalisierende Flüssigkeit, welche viel Cholestearinblättchen enthält. 4. 12. Operation in Morph.-Chloroformnarkose. Links: Schnitt bis zum unteren Pol; im leicht ödematösen subcutanen Bindegewebe werden 2 linsengrosse, mit Cholestearinblättchen gemischte, goldglänzende Klümpchen freigelegt, die sich leicht ausschälen lassen. Nach Eröffnung der Scheidenhauthöhle entleert sich eine beträchtliche Menge sehr cholestearinreicher, leicht rötlich tingierter Flüssigkeit. Fast totale Excision der nicht verdickten Tunica vaginalis; Vernähung des Restes mit der Haut. Verschluss durch Seidennähte ohne Tamponade. Rechts wird die Höhle durch einen ebenfalls bis zum unteren Pol reichenden Schnitt eröffnet; die nicht verdickte Tunica vaginalis ohne jede Excision mit der Haut durch Catgut vernäht, die umsäumten Wundränder über einem Tampon durch Seidenknopfnähte vereinigt, nachdem ein Jodoformgazestreifen eingeführt worden

war. Abendtemperatur 37,7 °. 5. 12. Verbandwechsel, da Patient über Schmerzen klagt, besonders rechts. Wundränder in der Nähe einzelner Nähte blau verfärbt. Lösung dieser Nähte. Tampon trocken. Abendtemperatur 38,3 °. 6. Abendtemperatur 39,1 °. 7. 12. Abendtemperatur 39,3°. 8. 12. Sämtliche Nähte gelöst, da sie teilweise durchgeschnitten sind, auch links Nekrosen der Wundränder, sowie Rötung und Schwellung bestehen. Abtragung der gangränösen Stellen rechts entlang der deutlich sichtbaren Demarkationslinie. Tamponade des von gefalteter Tunica vag. begrenzten Wundtrichters. 11. 12. Reinigung der Wunde rechts; gute Granulationen, ziemlich starke eitrige Sekretion. Die Schwellung der Wundränder links ist zurückgegangen; die Nekrosen demarkieren sich. Reichliche Sekretion. Beiderseits lockere Tamponade mit Jodoformgaze. 17. 12. Patient ist fieberfrei. Ausspülung der Wundhöhlen. Drainage rechts. Links gute Granulation. 20. 1. 97. Die linke Wunde durch Granulation völlig geschlossen; vom Rande her epithelisierend. Rechts geht ein Wundtrichter noch ½ cm in die Tiefe. 22 1. Links alles überhäutet. Rechts Status idem. 1. 2. Entlassung. Rechts besteht noch ein in der Mitte dellenförmig sich einsenkender granulierender Fleck; die linke Narbe ist schon ziemlich fest. Nachuntersuchung. 5. 1. 98. Beide Hoden von normaler Grösse, der rechte etwas höher stehend als der linke. Links feine, fast lineäre Narbe, mit dem Hoden locker verwachsen. Rechts dickere Narbe, welche durch feste Stränge unten mit dem Hoden in Verbindung steht. Beide Narben steigen über das Lig. Poupartii flach bogenförmig zur Unterbauchgegend empor.

Zu diesen Fällen kommt noch der nach Neumann am am 11. 12. 93 operierte, welcher später, nachdem ein Recidiv eingetreten war, durch den Radikalschnitt nach Volkmann dauernd geheilt wurde. Der Verlauf war ein absolut fieberloser. Am 12. Tage wurde der Patient zur Behandlung im eigenen Hause entlassen mit einem mehrere Centimeter langen, 0,5—1 cm breiten Granulationsstreifen, welche am 46. Tage völlig übernarbt waren. Berücksichtigen wir diese Zahlen in der oben angestellten Rech-

nung, so erhalten wir einen durchschnittlichen Hospitalaufenthalt von 36,2 Tagen (14 Patienten) und eine durchschnittliche Heilungsdauer von 41,4 (= 41—42) Tagen.

A. J., Landwirt, 30 J. (cfr. No. 1 pag. 33). Am 11. 12. 93 Operation der rechtsseitigen Hydrocele nach Neumann mit Liegenlassen der Kanüle. Am 9. 5. 94 stellt sich Patient mit Recidiv und Schwellung des Nebenhodens wieder vor. 10. 3. 96. In Morph.-Chloroformnarkose wird ein 10 cm langer Schnitt über die Vorderfläche der faustgrossen, rechtsseitigen Hydrocele geführt. Nach Eröffnung der Tunicalhöhle entleert sich eine beträchtliche Menge einer hellen, klaren Flüssigkeit. Die Tunica vag. erscheint stark verdickt und mit der rauhen, warzigen, ebenfalls verdickten Hodenoberfläche durch mehrere fibröse Stränge verbunden. Der sonst normal befundene Hoden ist unten hinten fixiert. Nebenhoden verdickt. Die Tun. vaginalis wird in grosser Ausdehnung reseciert, so dass gerade ein zur Bedeckung des Hodens genügender Rest übrig bleibt, welcher mit der äusseren Haut lippenförmig vernäht wird. Naht der umsäumten Wundränder ohne Tamponade der Höhle. Fieberloser Verlauf. Einige Nähte durchgeschnitten, so dass Granulationsheilung erfolgt. Am 21. 3. Entlassung. 15. 4. völlige Heilung.

Seit Anfang Mai 1897 übt Prof. Partsch am hiesigen Hospital eine andere Methode des Radikalschnittes, welche eine Modifikation des Jouillard-Kocherschen Verfahrens darstellt. Nach gründlicher Desinfektion[1]) des Operationsfeldes und Reinigung der nächsten Umgebung desselben wird ein ausgiebiger Schnitt vom oberen bis zum unteren Pole der Geschwulst geführt, welcher alle Weichteile bis auf die Tunica vaginalis propria spaltet, unter sofortiger Blutstillung durch Unterbindung der spritzenden, durch

[1]) Nach sorgfältigem Abseifen des Scrotums und der Innenfläche beider Oberschenkel werden diese Gegenden rasiert und nochmals gründlich mit Seife und Bürste behandelt. Es folgt Berieselung mit steriler, warmer Kochsalzlösung zur Entfernung des Seifenschaumes und etwaiger Haare. Darauf wird das Operationsfeld mit Aether gut abgerieben, mit 2% Solveollösung desinfiziert und die Reste des Desinficiens durch abermaliges Berieseln mit warmer Kochsalzlösung entfernt.

Torsion der sonst noch blutenden Gefässe. Darauf wird die Tunica vaginalis propria möglichst stumpf (mit Hilfe der Kocherschen Sonde) von der Tun. vag. communis isoliert, solange bis, was in der Regel sehr bald der Fall ist, durch einen leichten Dreck von hinten her der ganze Hydrocelensack mitsamt dem Hoden aus seinem Bett luxiert und vor die Hautwunde gewälzt werden kann. Die weitere Ablösung der Tun. vag. commun. ist nun sehr leicht und, wenn es sich um vorher noch nicht punktierte oder mit Jodinjektion behandelte Hydrocelen handelt, stumpf möglich. Die Grenze, an der die Lösung stattzufinden hat, markiert sich deutlich in Gestalt einer »weissen Linie«: sieht man diese, so ist man sicher, in der richtigen Schicht sich zu befinden. An Stellen, wo die Tun. verdickt, mit der Umgebung verwachsen ist, muss die Scheere zu Hilfe genommen werden. Doch ist auch hier die Arbeit, auf dem prall gespannten Gebiet eine viel leichtere als sonst nach vorangegangener Eröffnung der Höhle der Tunica vaginalis in der Tiefe des Scrotums. Ist die Loslösung bis weit nach hinten gegen den Hoden und Nebenhoden vollendet, so wird der Hydrocelensack durch eine kleine, mit dem Messer angelegte Oeffnung langsam entleert. Die Flüssigkeit springt im Strahle hervor und eine ödematöse Durchtränkung des scrotalen Bindegewebes, wie sie von Englisch als ein die Volkmannsche Operation manchmal erschwerendes Moment beschrieben wurde, wird sicher vermieden, zumal vorher sterile Mullstreifen kranzförmig um die Basis, entlang der Hautwunde, herumgelegt werden. Darauf wird die Oeffnung erweitert, der letzte Rest der Hydrocelenflüssigkeit sorgfältig ausgetupft und eine genaue Inspektion des Hodens und Nebenhodens vorgenommen. Sind diese intakt, so wird der Sack der Tun. vag. propr. knapp vor dem Hoden durch Catgutnaht abgesteppt und der ganze zur Bedeckung des Hodens nicht nötige Teil desselben vor der Steppnaht abgetragen. Der Hoden wird jetzt reponiert, etwa noch blutende Gefässe werden unterbunden, und es folgt Naht der Hautwunde durch einige tiefgreifende, die Tunica vag. comm. mit fassende und mehrere ober-

flächliche Seidennäthe, mit oder ohne Drainage durch einen Jodoformgazetampon. Kompressionsverband mit Jodoformgeze und Watte. — Der Vorteil dieser Methode besteht vor allem in einer grossen Vereinfachung der Technik der Auslösung, welche bei anderen Methoden, besonders der v. Bergmannschen, wie Storp erst neuerdings wieder betont, eine sehr schwierige ist. Von der prall gespannten Aussenfläche der Tunica vag. propr. lassen sich unter Leitung des Auges die deckenden Schichten ohne Mühe lospräparieren. Die Organe des Samenstranges, Gefässe, Nerven, Vas deferens sind deutlich zu sehen und lassen sich leicht zurückschieben. Eine Verletzung derselben ist ganz unmöglich.

Der erste Verbandwechsel findet, wenn möglich, erst am 7. Tage statt. Die Nähte werden entfernt; ein etwa eingelegter Tampon herausgenommen.

Nach dieser Methode wurden bisher im ganzen acht Patienten operiert. In allen Fällen handelte es sich um einseitige Hydrocelen; einmal bestand ausserdem eine kleine Varicocele, ein andermal eine kleine Inguinalhernie derselben Seite, welche nicht operiert wurden. Vorher waren behandelt mit einfacher Punktion 2 Hydrocelen, mit Drainage nach Neumann (im Hospital cf. No. 1 pag. 48) 1 Hydrocele. Der Verlauf war ein absolut fieberloser bei 2 Kranken, bei einem dritten stieg die Abendtemperatur am 5. Tage auf 38,2, bei einem anderen am 24sten Tage auf 37,8 °, während bei beiden sonst subfebrile Temperatur bestanden hatte und weiterbestand. Ein Kranker hatte leicht fieberhafte Abendtemperaturen an den beiden ersten Tagen, nämlich 38,0 und 37,8 °, sonst fieberloser Verlauf, ein anderer in den ersten 5 Tagen mit einem Maximum von 38,3 ° in den ersten 3 Tagen. Die beiden letzten hatten höhere Abendtemperaturen vom 2. bis zum 7. bezw. 14. Tage. Bei dem ersten fiel das Temperaturmaximum von 39,1° auf den Abend des 2ten Tages; von da ab fand bis zum 8. Tage p. op. allmähliche Entfieberung statt. In dem anderen Falle stieg die Temperatur vom 2. Tage allmählich an, erreichte am 5. Abend das Maximum von 39,8° und fiel dann bis zum 14. Tage

allmählich wieder zur Norm ab. Beide Patienten hatten, angeblich weil der Verband sie drückte, denselben in der Nacht sich selber gelockert; primärer Verschluss der Wunde wurde 2 mal erzielt; 2 mal kam es zu Nekrosen der Wundränder; 2 mal zu Sekretverhaltung im unteren Pol, welche Gegenincision nötig machte, 1 mal zu Abscedierung mit Spontanperforation; 1 mal stellten sich Nachblutungen ein, welche durch Tamponade beherrscht wurden; 2 mal stiessen sich Nekrosen der Tun. vag. communis ab.

Der Hospitalaufenthalt schwankt zwischen 12 und 79 (durchschnittlich 37,5) Tagen. Alle Patienten wurden bis auf einen erst nach völliger Ueberhäutung der Granulationen entlassen; der letzte am 12 2. 98. Dieser kommt für die Statistik des Heilerfolges nicht mit in Betracht wegen der Kürze der seit der Entlassung verstrichenen Zeit. Die anderen sieben sind sämtlich bisher von Recidiv frei geblieben. Drei von ihnen stellten sich Ende Januar 1898 zur Nachuntersuchung ein. Einmal war die Narbe lineär, zweimal nur im oberen Bereiche lineär, unten dagegen 3—7 mm breit Zweimal war die Narbe mit dem Hoden nicht verwachsen, einmal ging vom unteren Teil derselben ein derber Strang nach dem Hoden hinüber, so dass derselbe einem Zuge folgte, während in den beiden anderen Fällen auch bei Erhebung einer dicken Falte dieser Effekt nicht zu erzielen war. Ob eine Verklebung der beiden Blätter der Tun. vag. propr. überhaupt nicht zu stande gekommen ist und die blosse Loslösung der Propria von der Communis und die durch dieselbe bedingte völlige Aenderung der Ernährungsverhältnisse genügt, ein Recidiv zu verhüten, oder aber ob es nur nicht gelang, bei der Faltenerhebung die dem Hoden adhärente Propria mitzufassen, wage ich nicht zu entscheiden. Denkbar ist es jedenfalls, dass die durch die Ausschälung der Propria aus ihrer Umgebung bedingte Störung der Ernährungsverhältnisse geeignet ist, eine primäre Verklebung derselben mit der Hodenoberfläche in allen Teilen herbeizuführen. Auch hier liess sich aber feststellen, dass die Narbe mit ihrem unteren Ende den unteren Pol des Scrotums nicht erreichte, trotzdem der Schnitt bei der Operation

so weit geführt worden war. In dem letzten (Jan. 98) so operierten Falle wurde schon im Laufe der Nachbehandlung darauf geachtet und in der That mit dem Höhersteigen der Schnittwunde Taschenbildung im unteren Pol beobachtet.

Fall 1. A. J., Lackierer, 22 J., aufgenommen am 4. 5. 97. Hydrocele sin., vor 7 Monaten entstanden, nachdem Patient schwer gehoben hatte; eiförmige Gestalt, Spitze nach dem Leistenkanal zu. Länge 13 cm, grösster Umfang 22 cm. Pellucidität. Linker Hoden nicht zu fühlen. 7. 5. Morphium-Chloroformnarkose. 12 cm langer Schnitt bis zum unteren Pol. Hervorwälzung gelingt leicht. Entleerung einer hellgelben, klaren Flüssigkeit. Tunica vag. dünn und zart. Hoden intakt. Nach Absteppung der Tunica vag. propria vor dem Hoden Excision des überflüssigen Teiles derselben. Naht der Hautwunde ohne Tamponade. Die gleichzeitig bestehende geringfügige Varicocele wurde nicht operiert. Absolut fieberloser Verlauf. 13. 5. Entfernung sämtlicher Nähte; bis auf eine linsengrosse granulierende Stelle zwischen zwei Nähten, prima intentio. 18. 5. Entlassung nach völliger Heilung. Nachuntersuchung 25. 1. 98. Beide Hoden gleichgross, von gleicher Konsistenz. Links lineare Narbe, vom unteren Pol des schlaffen Scrotums 1½ cm entfernt, mit dem linken Hoden nicht verwachsen. Dieser ist frei nach allen Seiten beweglich, folgt auch nicht, wenn man, eine dicke Falte hebend, an der Scrotalhaut zieht. Varicocele links. Patient ist völlig arbeitsfähig, verspürt nur bei schwerer Arbeit nach der Leiste ausstrahlende Schmerzen und Schwellung, Symptome, welche durch die bestehende Varicocele vollkommen erklärt sind.

Fall 2. G. R., Wächter, 67 J., aufgenommen am 19. 6. 97. Hydrocele sin., vor 2 Jahren nach Quetschung entstanden, vor 1 Jahr durch einfache Punktion erfolglos behandelt. Länge 15 cm; scharfe Abgrenzung gegen den Leistenkanal. Pellucidität. Fluktuation. Hoden hinten unten. 23. 6. Operation in Morph.-Chlornformnarkose. 13 cm langer Schnitt, den unteren Pol nicht erreichend. Die Hervorwälzung gelingt leicht; nach der Eröffnung

entleert sich mit der hellen, klaren Flüssigkeit ein in derselben suspendiert gewesenes erbsengrosses festes Körperchen. An der alten Punktionsstelle Verdickung und bräunliche Verfärbung der Tunica vag., auch die Hodenoberfläche verdickt. Die Blutstillung ist im oberen Pol sehr schwierig. Naht ohne Tamponade. In den ersten 5 Tagen leicht fieberhafte Abendtemperatur (Maximum 38,3 °). Allgemeinbefinden gut; keine Schmerzen. 30. 4. 1. Verbandwechsel. Scrotum geschwollen, durch Bluterguss im lockeren subcutanen Zellgewebe. Wunde primär geheilt bis auf den oberen Wundwinkel, aus dem sich auf Druck blutig-seröses Sekret entleert. Umgebung reizlos. Lösung der Nähte. 5. 7. Schwellung des Hodens und des Nebenhodens; Infiltration der Gegend des Samenstranges. Aus dem oberen Wundwinkel entleert sich seröses, leicht getrübtes Sekret. Drainage oben. 15. 7. Scrotum abgeschwollen. Hoden noch vergrössert, taubeneigross; nicht druckempfindlich. 26. 7. Nachdem das Sekret einen serös-eitrigen Charakter angenommen hat und, da die Drainöffnung oben liegt, retiniert wird, Patient aber aus Furcht die Anlegung einer Gegenincision nicht zugegeben hat, »da er nicht fiebert und auch keine Schmerzen hat«, wird heute, nachdem in der letzten Nacht die schon am Tage eingetretenen Schmerzen sich gesteigert haben, ohne Narkose eine Gegenincision an der abhängigsten Partie angelegt und ein Drain von unten nach oben durchgezogen. Nach 8 Tagen lässt die Sekretion nach, es wird nur noch unten drainiert. 7. 8. Obere Oeffnung durch Granulationen geschlossen. 14. 8. Unteres Drain fortgelassen. 9. 9. Patient wird völlig geheilt entlassen Kein Recidiv. Arbeitsfähigkeit in vollem Umfange. (Briefl. Mitteilung vom 8. 1. 98.)

Fall 3. O. Th., Landwirt, 26 J., aufgenommen am 27. 6. 97. Hydrocele dextra. Die Schwellung begann am Ende der Dienstzeit des Patienten als Husar. Seit Frühjahr 97 rasche Vergrösserung nach einem Trauma. Länge 13 cm, Umfang 27 cm. Pellucidität. R. Hoden nicht zu fühlen. 30. 6. Operation in Morphium-Chloroformnarkose. Ausschälung und Hervorwälzung leicht; dabei

nahe Berührung mit starken Gefässen. Naht ohne Tamponade. 4. 7. Abendtemperatur 38,2 °, sonst fieberloser Verlauf. 6. 7. Erster Verbandwechsel. Die beiden obersten Nähte durchgeschnitten. Nekrosen des linken Wundrandes trocken; in der Umgebung keine Reaktion. Lösung sämtlicher Nähte. 10. 7. Schmerzhaftigkeit. Wunde oben klaffend; die Nekrosen erst teilweise abgestossen. Retention eines serösen, ziemlich stark getrübten Sekretes in der Tiefe. Drain. 20. 7. Drain fortgelassen. 28. 7. Völlig geheilt entlassen. Kein Recidiv. Patient kann auch die schwersten landwirtschaftlichen Arbeiten verrichten, ohne Beschwerden zu haben; in der ersten Zeit nach der Entlassung hat er ein Suspensorium getragen. (Briefliche Mitteilung 9. 1. 98).

Fall 4. A. Gr., Stellenbesitzer, 60 J., aufgenommen am 13. 7. 97. Hydrocele dextr., vor 20 Jahren nach Trauma entstanden; seit 1 Jahre bei raschem Wachstum Beschwerden. Länge 15 cm, Umfang 32 cm. Haut prall gespannt; von erweiterten Venen durchzogen; fast die ganze Haut des Penis zur Deckung herbeigezogen. Scharfe Abgrenzung gegen den Leistenkanal. Pellucidität. Hoden nicht fühlbar. 15. 7. Morph.-Chloroformnarkose. 12 cm langer Schnitt, den unteren Pol nicht erreichend; helle, klare Flüssigkeit. Hoden normal; hinten und unten liegend. Tunica ganz dünn und zart. Naht ohne Tamponade. Absolut fieberloser Verlauf. 22. 7. Erster Verbandwechsel. Prima intentio. Entfernung der Nähte. 26. 7. Patient wird völlig geheilt entlassen. Kein Recidiv; leichte Schmerzen nur bei ganz schwerer Arbeit. (Briefliche Mitteilung.)

Fall 5. P. H, Böttcher, 60 J., aufgenommen am 12. 8. 97. Hydrocele dextr., vor ½ Jahr ohne besondere Ursache entstanden. Beschwerden bei der Arbeit durch die Grösse der rasch wachsenden Geschwulst. Länge 20 cm. Grösster Umfang 37 cm. Schnürfurche in der Mitte. Umfang unten 25 cm. Penis fast ganz in den Tumor aufgegangen. Haut stark gespannt, von stark gefüllten Venen durchzogen. Beim Husten nimmt die Spannung in der oberen, gegen den Leistenkanal nicht deutlich abgegrenzten Partie noch zu. Perkussionsschall

am Leistenkanal gedämpft-tympanitisch, sonst überall gedämpft. Patient giebt an, einen Bruch niemals gehabt zu haben. Gleichwohl wird eine rechtsseitige Hernie mit grosser Bestimmtheit diagnosticiert. 16. 8. Morphium-Chloroformnarkose. 18 cm langer Schnitt bis zum unteren Pol. Hervorwälzung des grossen, prall gespannten Hydrocelensackes gelingt erst, nachdem die Communis nach beiden Seiten hin ein grosses Stück zurückpräpariert ist. Nach Entleerung der klaren, hellen Flüssigkeit wird die Tunica propria in üblicher Weise abgesteppt und excidiert. Der Hoden erwies sich intakt. Bruchpforte weit; während der Narkose ist ein Bruch nicht zu konstatieren. Naht der Hautwunde ohne Tamponade. 17. 8. Abendtemperatur 39,0°. Schmerzen in der rechten Leiste. 18. 8. Patient hat sich in der Nacht den Verband gelockert, weil er gedrückt hätte. Die Umgebung der Wunde ist gerötet; nach Lösung der untersten Nähte quillt reichlich blutig-seröses Sekret hervor. Leichte Tamponade mit Jodoformgaze. Abendtemperatur 38,5°. 19. 8. Sekretion hat etwas nachgelassen; die Rötung der Umgebung der Wunde ist zurückgegangen; mässige Schwellung der Wundränder besteht fort. Tampon durch Drain ersetzt. 21. 8. Seröseitrige Sekretion. Lösung sämtlicher Nähte. Wunde im oberen Bereich verklebt. Umgebung noch ein wenig gereizt. 25. 8. Patient ist fieberfrei. Im weiteren Verlaufe subfebrile Temperatur. Die Sekretion lässt erst ganz allmählich nach. 20. 9. Patient wird geheilt entlassen. Nachuntersuchung 20. 1. 98. Kein Recidiv. Im oberen Bereiche lineäre, unter 0,3 mm breite Narbe, welche mit dem rechten Hoden nicht verwachsen ist. Letzterer ist von normaler Grösse und Konsistenz, nach allen Richtungen frei beweglich, folgt einem an der Scrotalhaut geübten Zuge selbst nach Erhebung einer dicken Falte nicht. Die Narbe ist vom unteren Pol des Scrotums 2,5 cm entfernt, erreicht oben das Lig. Poupartii. Kleine rechtsseitige Hernie inguin. indirecta. Patient hat bald nach der Entlassung alle seine Arbeiten verrichten können.

Fall 6 K. G., Schlosser, 41 J., aufgenommen am 16. 8. 97. Hydrocele dextr., vor 6 Jahren im direkten An-

schluss an eine Gonorrhoe entstanden. Vor 20 Jahren Lues; vor 14 Jahren angeblich wegen Gehirnsyphilis in der hiesigen Königl. mediz. Klinik behandelt. Im März 95 Entleerung der damals faustgrossen Hydrocele durch einfache Punktion. 4 Wochen später Recidiv. Seit 14 Tagen nach einem Trauma (Stoss) rasches Wachstum. Länge 15 cm. Umfang unten 23 cm, oben 36 cm. Schnürfurche an der Grenze des unteren und mittleren Drittels. Pellucidität. 18. 8. Operation in Morphium-Chloroformnarkose; helle klare Flüssigkeit. Tun. vag. stellenweise verdickt. Hoden und Nebenhoden äusserlich gesund. Naht mit Tamponade. 24. 8. 1. Verbandwechsel. Sekretverhaltung im Tampon. Es wird ein schmaler Jodoformgazestreif ganz locker eingelegt. Nähte entfernt. 1. 9. Scrotum geschwollen; aus einer Bucht im unteren Pol entleert sich auf Druck reichlich serös-eitriges Sekret. Bei Spülung mit steriler Kochsalzlösung erscheinen nekrotische Tunicastücke und mit der Pincette gelingt es, eine 2 cm lange Nekrose der Tun. vag. communis hervorzuziehen. Drainage. Verlauf bisher absolut fieberlos. 19. 9. Abendtemperatur 37,8°. Schmerzen. 20. 9. Das Sekret hat einen mehr eitrigen Charakter angenommen; stagniert im unteren Pol. Gegenincision an der abhängigsten Partie in Morphium-Bromaethylnarkose. Ein Drain wird durch beide Oeffnungen durchgezogen. Die Schwellung nimmt nun rasch ab, die Sekretion versiegt. Am 28. 9. wird Patient entlassen. An der Stelle der Gegenöffnung besteht noch ein 1 cm langer, schmaler Granulationsstreif. Kein Recidiv. Bis zur völligen Vernarbung, 14 Tage nach der Entlassung, war Patient nur zu leichter Arbeit fähig; seitdem kann er jede Arbeit verrichten.

Fall 7. H. A., Kutscher, 22 J., aufgen. am 1. 10. 97. Hydrocele dextra, ohne besondere Ursache Anfang 1894 entstanden. Seit 14 Tagen rascheres Wachstum, heftige Schmerzen bei der Arbeit und Urinbeschwerden. Birnenförmige Gestalt. Der obere Pol dringt in den stark erweiterten Leistenkanal ein. Breite am Annul. inguin. ext., entlang dem Lig. Poup. gemessen 7,5 cm. Länge 2,1 cm, Umfang 32 cm. Pellucidität. Der Hoden scheint in einer

Verjüngung des unteren Poles zu liegen. 4. 10. Morphium-Chloroformnarkose. 18 cm langer Schnitt bis zum unteren Pol. Isolierung von dem zu kurzen Schnitt besonders am oberen Pol schwer, da die Geschwulst hier in den Leistenkanal eindringt, dieser nicht gespalten werden soll. Doch gelingt es die ganze Hydrocele uneröffnet vor die Hautwunde zu bringen. Es entleeren sich nach ihrer Eröffnung 1200 ccm heller, klarer Flüssigkeit. Hoden im unteren Pol. Tunica dünn. Nach Absteppung der Tunica propria und Excision derselben Naht der Hautwunde bis auf eine am oberen Wundwinkel gelassene Lücke, zu welcher ein dem oberen Recessus tamponierender Jodoformgazestreifen herausgeleitet wird. 5. 10. Urinbeschwerden. Abends Catheterismus. Temperatur 38,5 °. 6. 10. Morgentemp. 38,6 °. Patient hat den angeblich drückenden Verband selber teilweise gelöst, so dass er klafft. Der Tampon ist blutdurchtränkt, Hoden und Nebenhoden verdickt, druckempfindlich; Gegend des Leistenkanals derb infiltriert, ebenfalls druckempfindlich. Aus einem der unteren Stichkanäle, der gerötet ist, dringt auf Druck ein Eitertröpfchen hervor. Diese Naht wird gelöst, worauf die Wunde klafft. Da Blut und Blutcoagula aus der Tiefe hervorquellen, werden noch zwei weitere Nähte entfernt und nach Ausräumung der Coagula wird die Wundhöhle mit steriler Kochsalzlösung ausgespült, darauf drainiert. 11. 10. Entfernung aller Nähte, welche noch liegen; an zwei der obersten Nekrosen des Wundrandes, welche abgetragen werden. Sehr starke, eitrige Sekretion. Ausspülung mit 1‰ Sublimatlösung fördert noch alte Blutcoagula heraus. 14. 10. Entfernung einer 3 cm langen Nekrose der Tunica vaginalis. 20. 10. Patient ist fieberfrei; in der letzten Zeit fast täglicher Verbandwechsel und Spülung mit 1‰ Sublimatlösung. Die Sekretion lässt nach, wird mehr serös, nimmt aber am 2. 11. wieder eitrigen Charakter an. Am 6. 11. Spontanperforation an der abhängigsten Partie, ohne vorausgegangene Temperaturerhöhung. Von da ab rasche Heilung. Am 18. 11. wird Patient völlig geheilt entlassen. Nachuntersuchung 22. 1. 98. Rechter Hoden und Nebenhoden von gleicher

Grösse und Konsistenz wie der linke. Narbe oben lineär, unten 7 mm breit mit einer strahlig eingezogenen Delle. Das unterste Ende derselben 2 cm vom unteren Pol entfernt; oben übersteigt sie das Lig. Poupartii um 1 cm.

Fall 8. K. Br., Lehrer, 23 J., aufgen. am 3. 1. 98. Hydrocele sin. (cfr. No. 8 pag. 35). Am 8. 8. 96 nach Neumann mit Liegenlassen der Proikartkanüle operiert, am 21. 8. 96 geheilt entlassen. Recidiv schon 14 Tage nach der Entlassung. Länge 16 cm, Umfang 25 cm. Abgrenzung gegen den Leistenkanal. Hoden nicht fühlbar. Transparenz. 5. 1. Morphium - Chloroformnarkose. 15 cm langer Schnitt bis zum unteren Pol. Bei der Ausschälung des Sackes der Tunica vag. propria platzt die Hydrocele und es entleert sich ein Teil des hellen, klaren Inhaltes. Doch gelingt es nach Anlegung einer Klemme völlige Entleerung zu verhüten und die Hydrocele ganz herauszubringen. Immerhin ist die Arbeit eine viel schwerere als sonst, zumal die Tun. vaginalis stellenweise sehr stark verdickt ist. Besonders im oberen Wundwinkel ist die Lösung schwer und hier wird auch zur Sicherung der Blutstillung bei der Naht ein Tampon eingelegt und zu einer Lücke der Nahtlinie herausgeleitet. Abendtemperatur 38,0 °. 6. 1. Verband durchblutet. Nach Abnahme desselben fliesst aus dem oberen und unteren Wundwinkel flüssiges Blut hervor und nach Lösung je einer Naht oben und unten werden aus der Wundhöhle frische Coagula ausgeräumt; in beide Wundwinkel Drains eingelegt, neben welche ein Jodoformgazetampon zu liegen kommt. Abendtemperatur 37,9 °. Abends muss wegen abermaliger Blutung ein zweiter Verbandwechsel vorgenommen werden. Das Scrotum ist geschwollen. Hoden, Nebenhoden verdickt, derb infiltriert, schmerzhaft. Schmerzhafte Schwellung auch entlang dem Samenstrang. Aus der Wundhöhle werden durch Spülung mit kalter steriler Kochsalzlösung Blutcoagula entfernt und die Wunde dann, da bei der diffusen Infiltration das blutende Gefäss nicht gefunden wird, mit Jodoformgaze fest austamponiert. 7. 1. Verlauf weiterhin absolut fieberlos. 8. 1. Schwellung des Scrotums in Abnahme begriffen, Schmerzhaftigkeit ganz geschwunden.

Die Umgebung der Wunde ganz reizlos. Die Blutung steht. Zur Offenhaltung der Wunde werden zwei kurze, locker mit Jodoformgaze umhüllte Drains eingeführt. 11. 1. Entfernung der Nähte; geringe seröse Sekretion. 14. 1. Drains fortgelassen. Die Wunde schliesst sich allmählich durch Granulation. Am 12. 2. wird Patient völlig geheilt entlassen. Die Narbe ist mit ihrem unteren Ende 2,5 cm vom unteren Pol des Scrotums entfernt und verläuft oben flach bogenförmig über das Lig. Poupartii hinweg. Hoden noch vergrössert, taubeneigross, nicht schmerzhaft; Nebenhoden als federstieldicker derber Strang zu fühlen. Der Hoden ist mit der Narbe nicht verwachsen.

Zum Schluss stelle ich das gesamte Material zusammen.

Ort der Operation	Pat.	Hydr.	Durchschn. Heilgsdauer.	Heilg.	Rec.	Bemerk.
	8	9	—	3	5 (62,5 %)	1 unbek.
Einfache Punktion						
Punkt. mit folg. Jodinjekt..	1	1	—	1	0	—
Punkt. nach Neumann . . .	7	7	15—16 Tage	3	5 (62,5 %)	1 incidiert.
Incision n. Volkmann . . .	14	15	41—42 „	13	1 (7,14 %)	1
„ n. Kocher-Partsch	7	7	37,5 „	7	0	—
„ (überhaupt)	21	22	—	20	1 (4,76 %)	1

Aus dieser Zusammenstellung ergiebt sich, dass in unseren Fällen die Punktion nach Neumann ebensoviel Recidive aufweist, wie die einfache Punktion. Wenn auch bei mehreren Erwachsenen dauernde Heilung erzielt wurde, so wird man doch der Methode nur den Wert einer Palliativoperation zuerkennen können.

Die durch die Statistik nachgewiesene Häufigkeit der Recidive nach der Punktion mit folgender Jodinjektion ist nicht geeignet, diese den Patienten als Radikaloperation zu empfehlen, zumal bei derselben auch nach langer Zeit (in einem unserer Fälle, wie die Anamnese ergab, nach über 2 Jahren) noch Recidive auftreten können. Mag auch bei wiederholter Anwendung die Jodinjektion grössere Erfolge haben, so sind Recidive sicher auszuschliessen. Und gerade dadurch, dass die Patienten dann nochmals einen 10—14tägigen Aufenthalt im Hospital

durchzumachen haben, geht der Hauptvorteil, welcher der Jodinjektion nachgerühmt wird, dass sie die Kranken kürzere Zeit ihren Berufsgeschäften entziehe, verloren.

Einen sicheren Erfolg garantiert nur der Radikalschnitt. Die Volkmannsche Operation hat nun immerhin noch einige Recidive aufzuweisen, vor allem aber ist die Heilungsdauer auch bei normalem, aseptischem Verlauf eine lange, deshalb, weil die definitive Uebernarbung d, h. die völlige Heilung immer erst spät erfolgt. Wenn in den ersten Veröffentlichungen aus der Volkmannschen Klinik die Heilungsdauer als eine kurze angegeben wird, so hat das seinen Grund darin, dass die Patienten mit mehr oder weniger grossen granulierenden Flächen entlassen wurden. Die totale Excision der Tunica vaginalis nach v. Bergmann und die partielle Excision nach Kocher-Partsch vereinigen bei aseptischem Verlauf den Vorzug der absoluten Sicherheit des Erfolges mit dem der kurzen Heilungsdauer. Die Schwierigkeiten der Technik bei der v. Bergmannschen Methode sind zudem bei der Kocher-Partschschen Operation sehr herabgesetzt, bleiben allerdings aber immer noch grössere, wie bei der Jodinjektion. Ausgehend von dem Grundsatze, dass nicht die Schwierigkeit der Operation, sondern die Sicherheit des Heilerfolges bei der Wahl der Methode den Ausschlag geben müssen, glaube ich deshalb für alle Fälle die Excision, sei es total, sei es partiell, empfehlen zu sollen.

Am Schlusse meiner Arbeit sei es mir gestattet, Herrn Prof. Dr. *Partsch* für die Anregung und Anleitung zu dieser Arbeit, Herrn Geh. Medizinalrat Prof. Dr. *Mikulicz* für die gütige Uebernahme des Referates meinen Dank auszusprechen. Ebenso danke ich Herrn Dr. *Kallmann* in Neumarkt auch an dieser Stelle für die mit liebenswürdiger Bereitwilligkeit vorgenommene Nachuntersuchung eines Falles.

Lebenslauf.

Verfasser dieser Arbeit, Karl Ernst Conrad Wurst, evangel. Konfession, Sohn des Maurermeisters Karl Wurst in Winzig und dessen verstorbener Gemahlin Anna, geb. Wilke, wurde am 14. August 1872 in Winzig (Schlesien) geboren. Seine Schulbildung erhielt er in der evangel. Elementarschule seiner Vaterstadt und auf dem Kgl. Gymnasium zu Lissa i. P., welches er Ostern 1891 mit dem Zeugnis der Reife verliess, um sich in Greifswald i. P. dem Studium der Medizin zuzuwenden. Am 6. Mai 1893 bestand er das Tentamen physicum und siedelte dann nach Breslau über, um dort seine Studien zu vollenden. Am 5. Juni 1896 beendete er die medizinische Staatsprüfung, am 26. Februar 1897 bestand er das Examen rigorosum. Vom 1. Juli 1896 bis Ende Mai 1897 war er als Volontärarzt an der Prov.-Hebammen-Lehranstalt in Oppeln thätig, von Mitte Juni 1897 bis Mitte März 1898 befand er sich in gleicher Stellung am Konvent-Hospital der Barmherzigen Brüder in Breslau auf der chirurg. Abteilung desselben.

Während seines Studiums besuchte er die Vorlesungen und Kurse folgender Herren Professoren und Docenten:

in Greifswald: *Ballowitz, Granitz, Heidenhain, Helferich, Holtz, Landois, Limpricht, Mosler, Müller, Solger, Sommer, Schmitz;* in Breslau: *Czerny, Flügge, Foerster, Fraenkel, Geppert, Gottstein, Groenouw, Hasse, Kast, Keilmann, Küstner, Mester, Mikulicz, Neisser, Pfannenstiel, Ponfick, Stern, Tietze, Wernicke.*

Allen diesen seinen Lehrern spricht er an dieser Stelle seinen herzlichen Dank aus.

Thesen.

1. *In der Radikalbehandlung der Hydrocele testis ist der Schnitt der Punktion mit nachfolgender Jodinjektion vorzuziehen.*

2. *Bei kurzdauernden Operationen ist das Bromaethyl ein wertvolles Narkotikum.*